Vivantes

Primär-vaginale anteriore Rektumresektion mit laparoskopischer Anastomose bei endometriose-bedingter symptomatischer Rektumstenose (1. März 2011)

Vorstellung einer neuen NOTES Technik

Andreas D. Ebert
Klinik für Gynäkologie und Geburtsmedizin
GGGB-Sitzung am 18. Mai 2011

Tief-infiltrierende Endometriose (TIE)

Typische Symptome

- Dysmenorrhoe
- Unterbauchschmerzen
- Dyspareunie
- Blutungsstörungen
- Dyschezie/gastrointest. Symptome
- Kinderlosigkeit
- Chron. Schmerzsyndrom
- Fatique-Syndrom
- Depressive Verstimmungen

- Dysurie
- Hämatourie
- Gehäufte “Blasenentzündungen”
- Miktionsschmerzen
- Nierenschmerzen
- Polyurie, Pollakisurie und Nykturie
- Perimenstruelle Inkontinenz

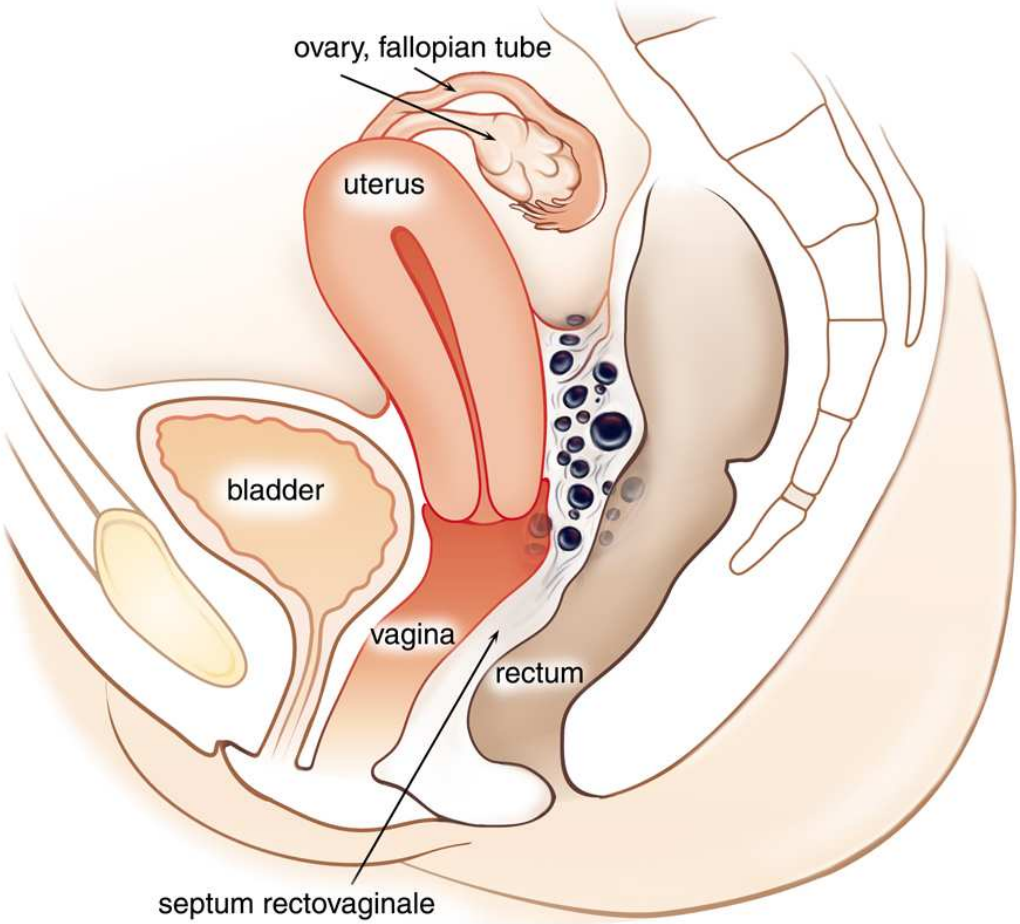

Abbildung v. Prof. Ch. Köhler, Charité

Primär-vaginale anteriore Rektumresektion

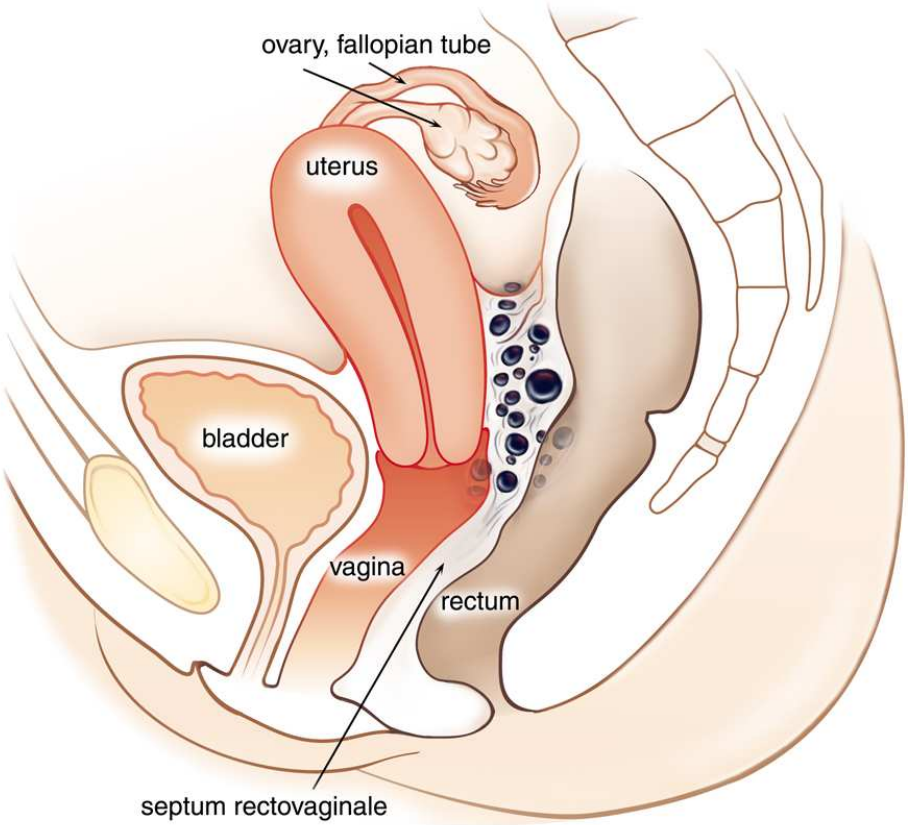

Primär-vaginale anteriore Rektumresektion

Herddarstellung

Herdumschneidung
Eröffnung des Septum rectovaginale
Eröffnung der Pararektalräume

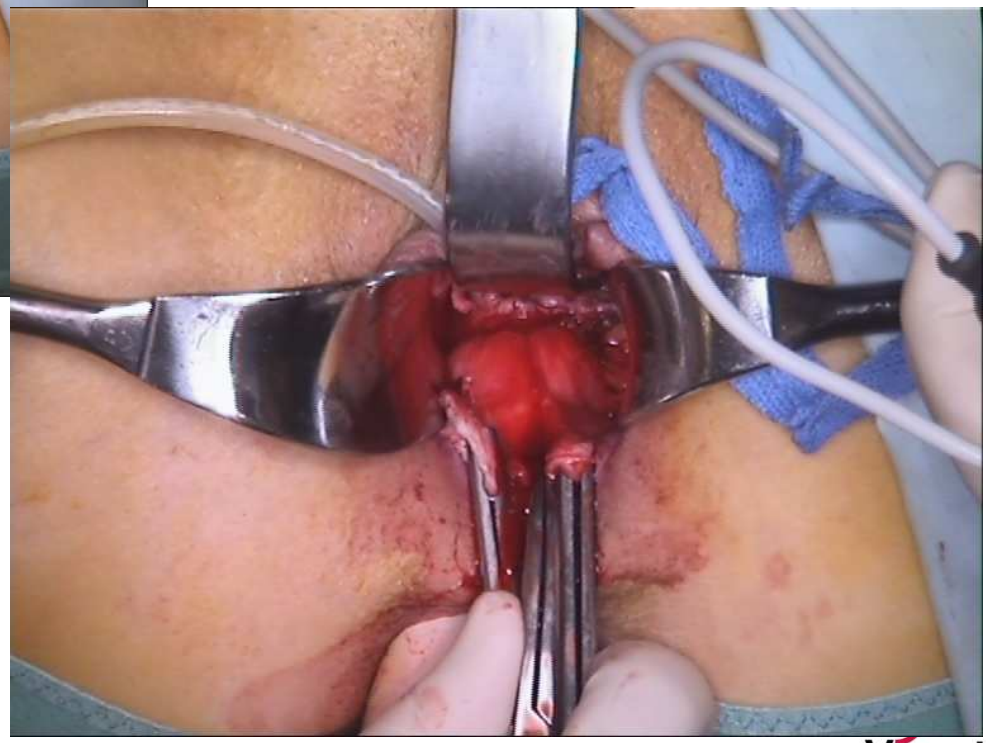

46j Patientin (0 gravida)
Gastrointesinale Beschwerden (Stuhlwechsel)
Primäre Dysmenorrhoe
Hypermenorrhoe
Dyspareunie m. konsekutivem Libidoverlust
Endometrioseknoten 3.5 cm Ø
Rektumstenose 11 cm ab ano

Primär-vaginale anteriore Rektumresektion

Allseitige Herdmobilisierung
Tunnelung des tumortragenden (infiltrierten) Darmanteiles

Primär-vaginale anteriore Rektumresektion

Allseitige Herdmobilisierung
Tunnelung des tumortragenden (infiltrierten) Darmanteiles

Primär-vaginale anteriore Rektumresektion

Fixierung der Läsion

Kaudales Absetzen mit dem Endo-GIA

Primär-vaginale anteriore Rektumresektion

Mobilisierung des kranialen Darmabschnittes

Fixieren des Herdes kranial mit der Tabaksbeutelklemme

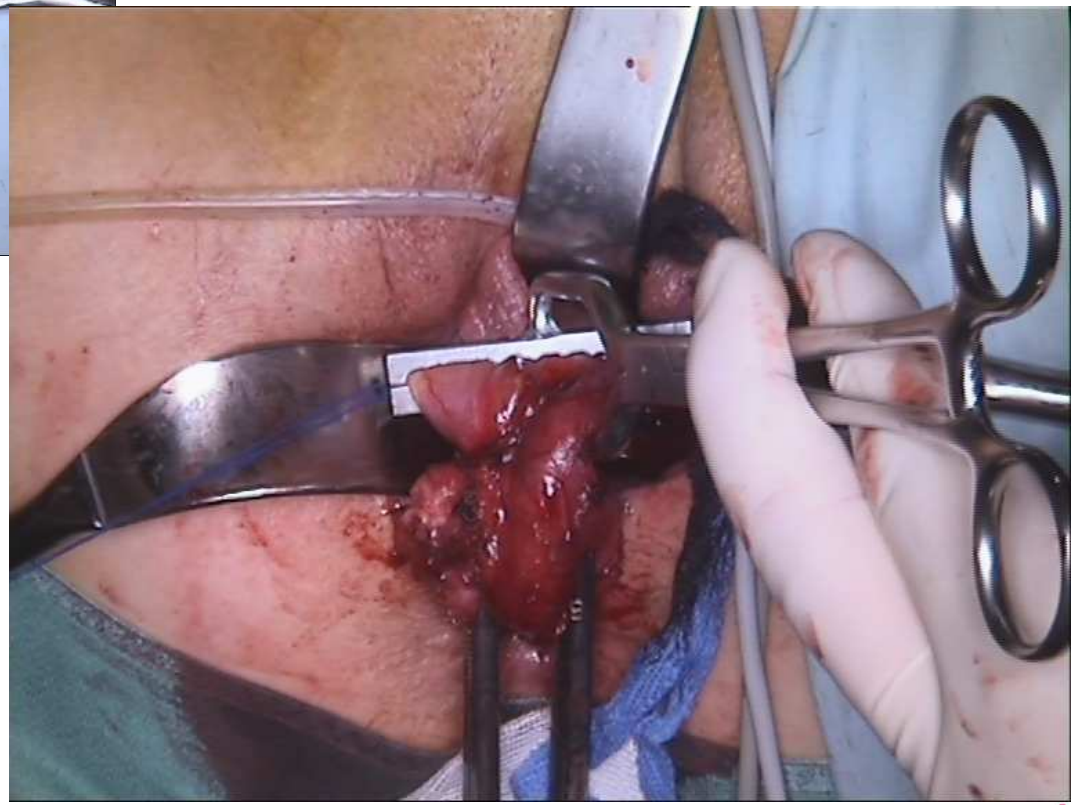

Primär-vaginale anteriore Rektumresektion

Resektion des Herdes

Präsentation
des kranialen Rektums

Primär-vaginale anteriore Rektumresektion

Anpassen des Staplerkopfes

Versenken des Staplerkopfes im Bauchraum

Finaler Scheidenverschluss

Primär-vaginale anteriore Rektumresektion

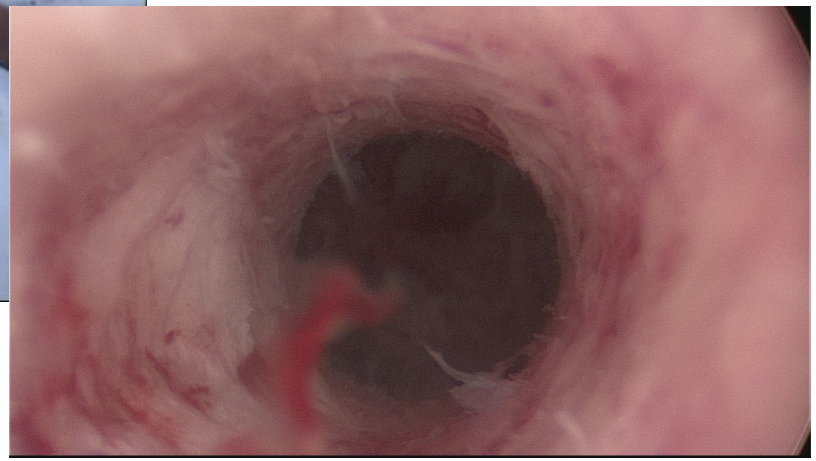

Hysteroskopie mit Schleimhautbiopsie
und Chromopertubation

Umlagerung zur Laparoskopie

Primär-vaginale anteriore Rektumresektion

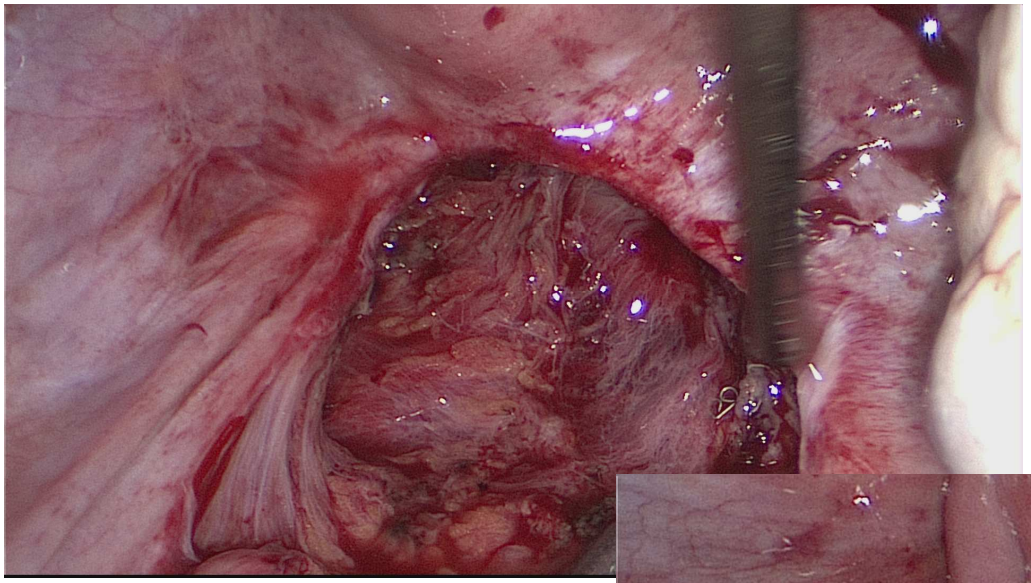

Darstellung der kaudalen Tackerreihe

Darstellung des kranialen Staplerkopfes

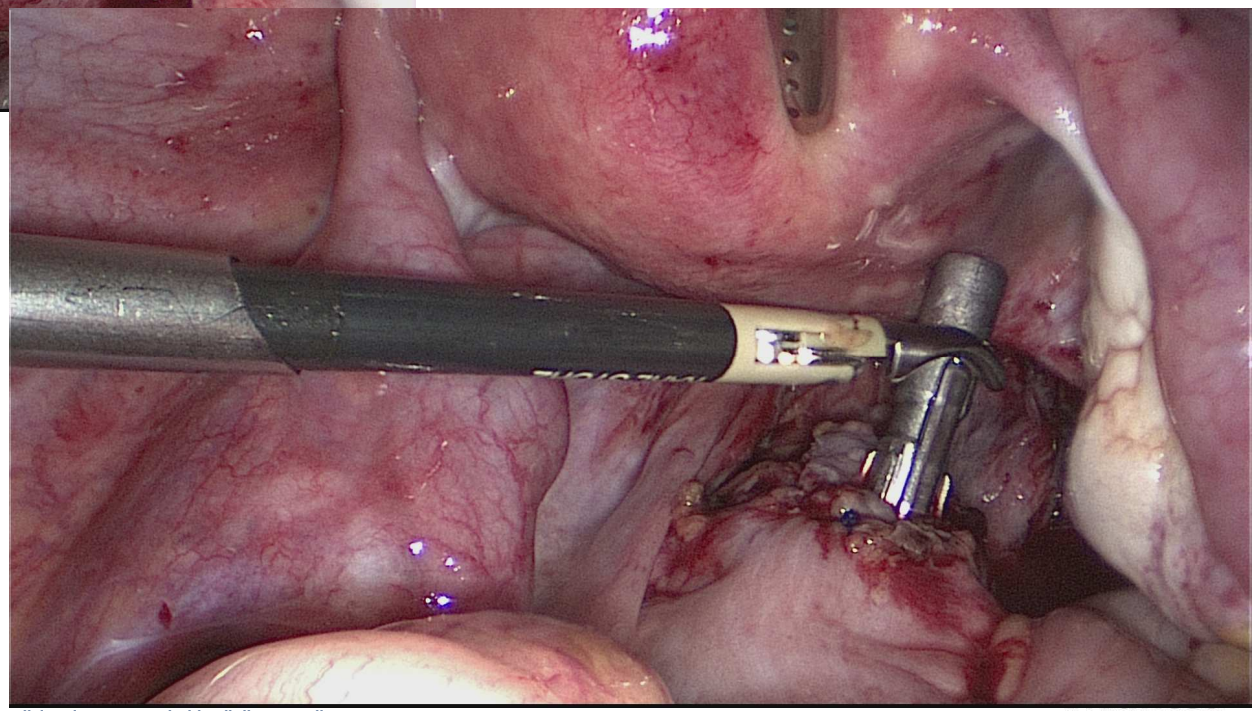

Primär-vaginale anteriore Rektumresektion

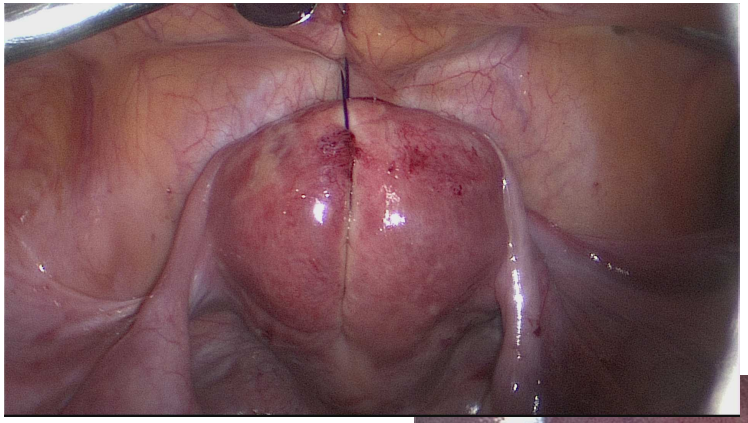

Passagere Uteropexie

Adaption von zirkulärem Transanal-Stapler
und Staplerkopf sowie Schiessen der Anastomose

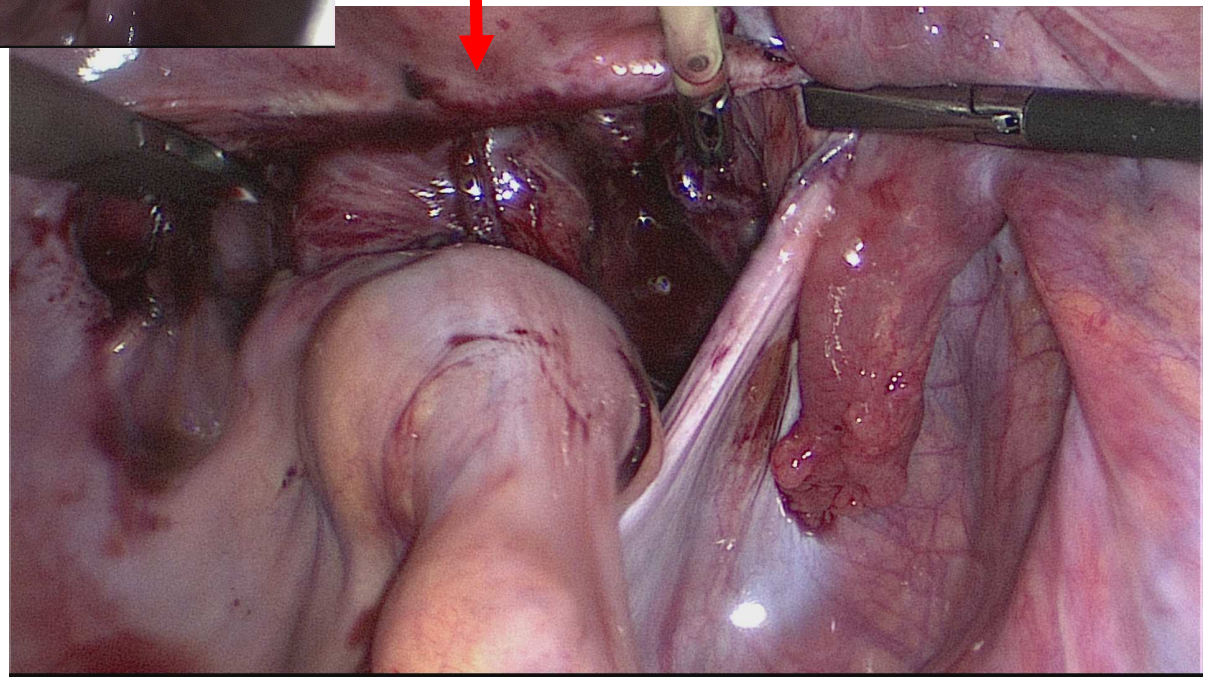

Primär-vaginale anteriore Rektumresektion

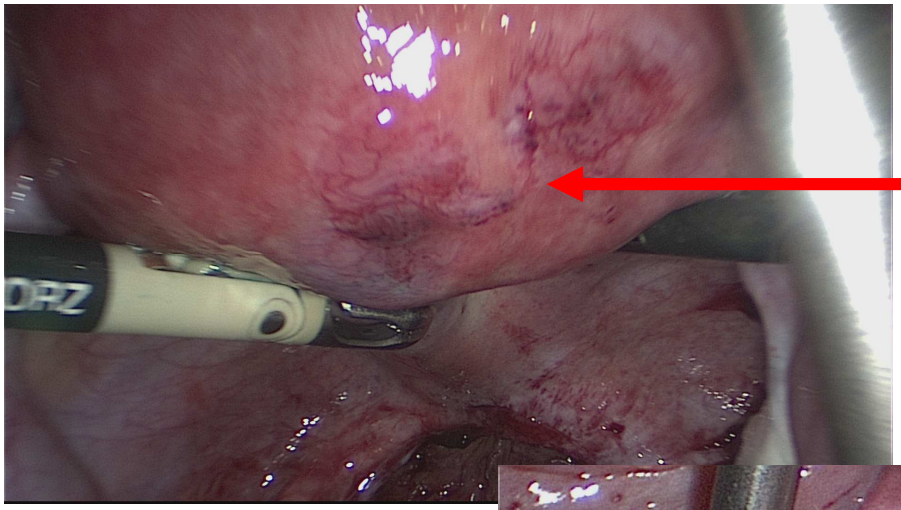

Adenomyosis uteri
der Fundushinterwand

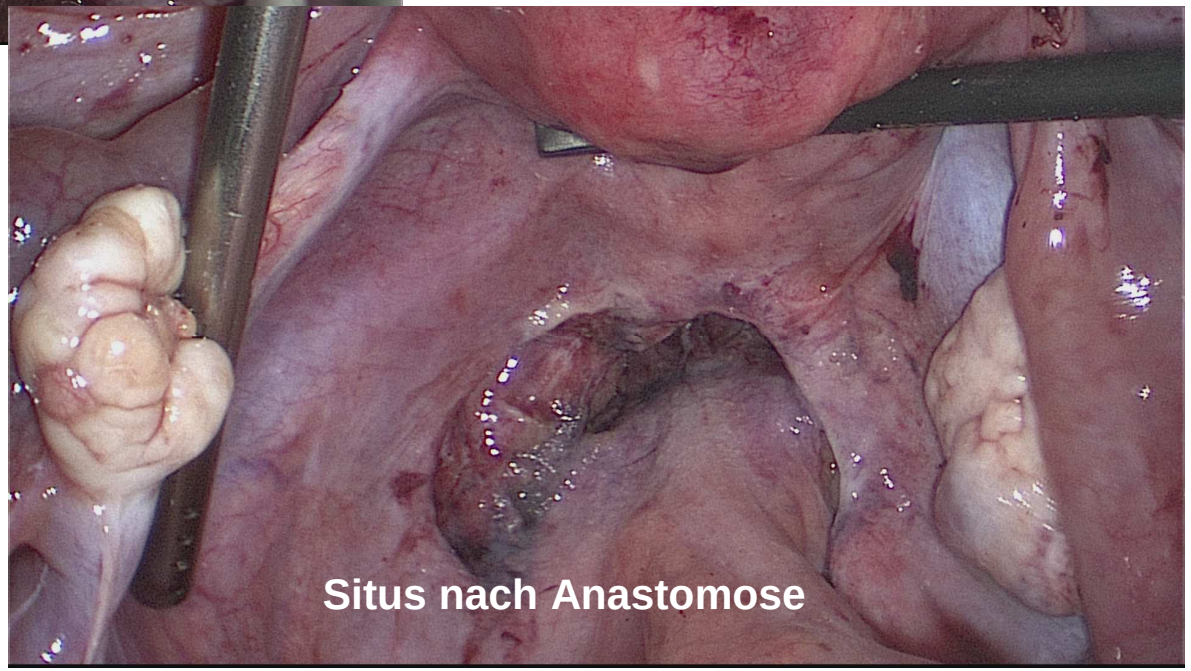

Primär-vaginale anteriore Rektumresektion

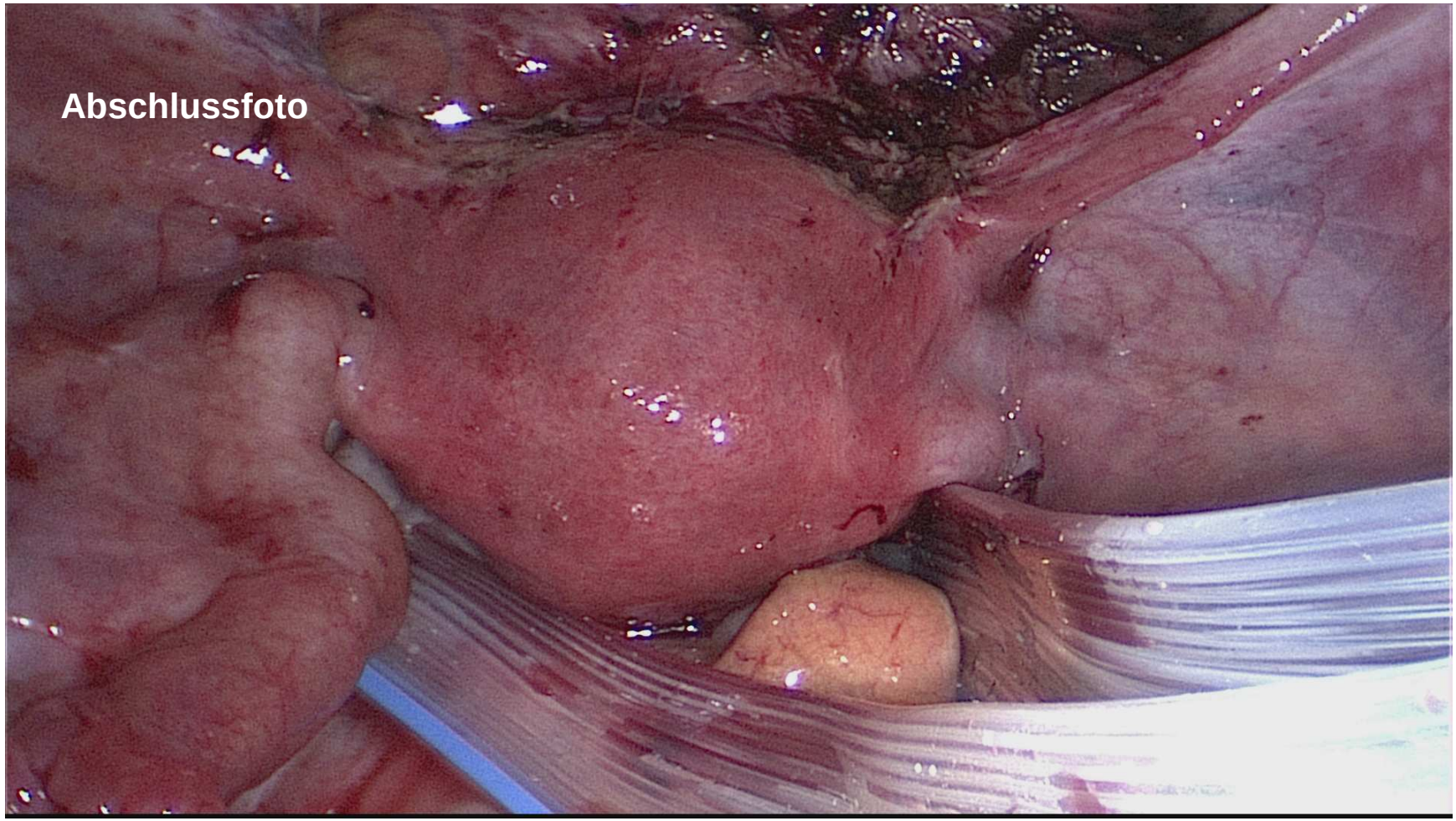

Primär-vaginale anteriore Rektumresektion

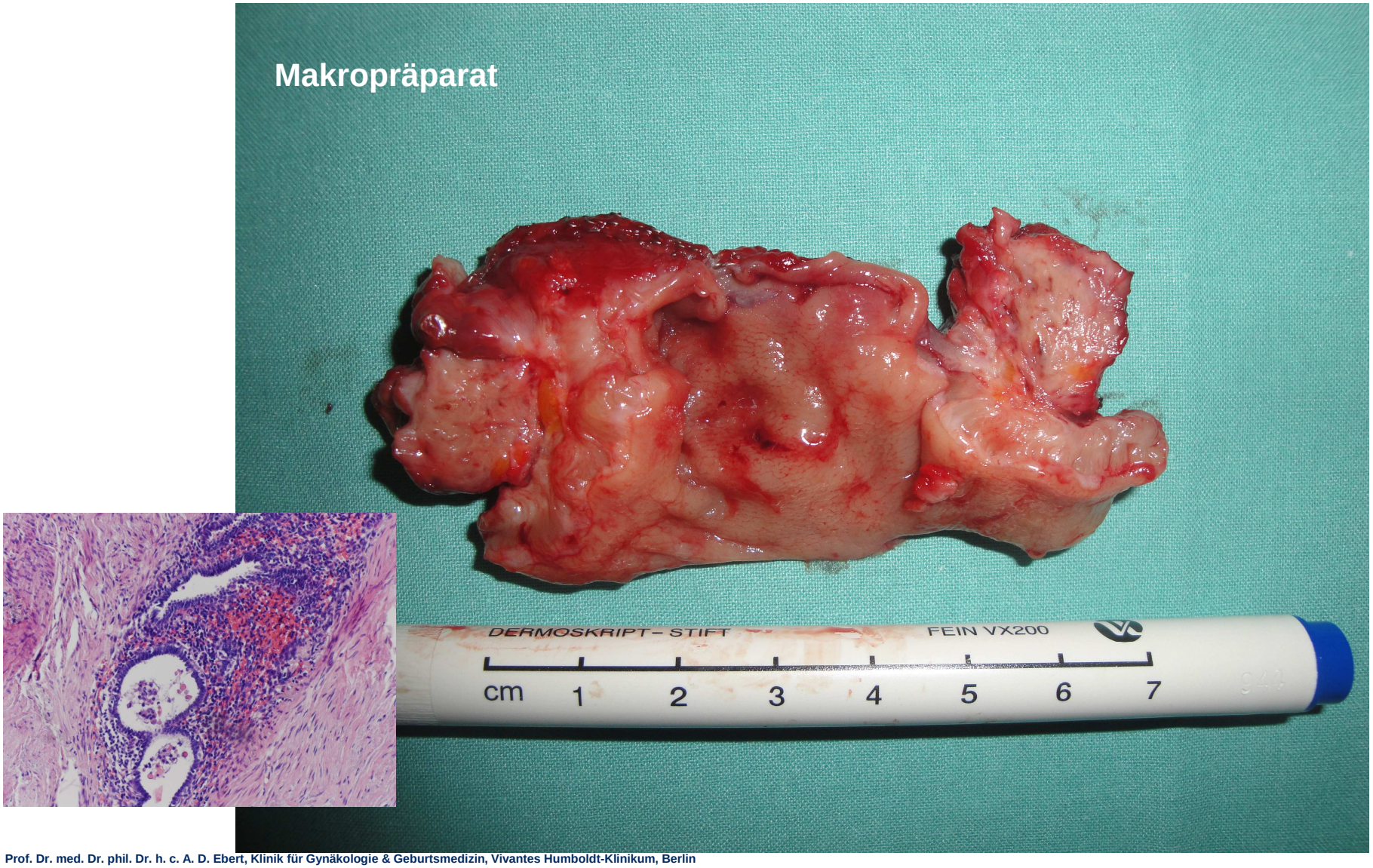

Primär-vaginale anteriore Rektumresektion
Zusammenfassung

Step 1 (vaginal):

- rektovaginale Untersuchung
- Präparation des rektovaginalen Septums
- Öffnung des Douglas und der bilateralen Pararektalräume
- Mobilisierung des Endometrioseknotens und des Rectums
- kaudale (aboral) Rektumresektion mit dem Endo-GIA
- kraniale (oral) Herdresektion & Präparation des Stablerkopfes
- finaler Vaginalverschluss & Umlagerung zur LSK

Step 2 (laparoskopisch):

- Entfernung zusätzlicher Endometrioseläsionen & Adhäsiolyse
- Finale Mobilisierung des Rektums (wenn nötig: linke Colonflexur)
- laparoskopisch-assistierte transanale Stapleranastomose
- “unter-Wasser-Rektoskopie“
- Adhäsionsprophylaxe und Drainage

Herzlichen Dank an Dr. Jens Rohne & Dr. Gabriele Rosenow

1. Operation am 1. März 2011
2. Operation am 6. April 2011

…Ihr Geburtstag steht vor der Tür ?

Vivantes

Ich danke Ihnen herzlich für Ihre Aufmerksamkeit!

Andreas D. Ebert
Klinik für Gynäkologie und Geburtsmedizin
huk.gynaekologie@vivantes.de
Tel. (030) 130 12 1261