PARK-KLINIK WEISSENSEE
AKADEMISCHES LEHRKRANKENHAUS DER CHARITÉ
Qualitätszertifiziert nach KTQ®

Malignes Melanom der Cervix uteri

Dr. med. Jenny Katharina Wagner
Abteilung für Gynäkologie, Park-Klinik Weissensee

GGGB, 21. September 2016

Gliederung

1. Kasuistik
2. Entität extrakutanes malignes Melanom (Schleimhautmelanom)
3. Malignes Melanom der Cervix uteri
4. Therapieausblicke
5. Fazit

Anamnese und Symptomatik

- 79-jährige Patientin mit Postmenopausenblutung, PAP III D 06/2012
- II G II P, 2x Spontanpartus
- Z.n. Abrasio wg. eines Poylpen 2005
- Hypertonie, Hypothyreose

Klinisches Bild

- VU: kleiner Urethralpolyp glatt begrenzt, Vulva sonst unauffällig, vordere Muttermundslippe mit vermehrter suspekter Gefäßzeichnung
- Palpation: Zervix tastet sich verdickt, Parametrien erscheinen frei, Uterus normalgroß, mobil
- Sono: Uterus gestreckt, normalgroß, Cervix suspekt, 3 cm großer, aufgetriebener, inhomogener Bereich, Endometrium-Dicke 5,5 mm

Diagnostik

- Alleinige Cervixabrasio aufgrund drohender Perforationsgefahr
- Histologie des Cervixabradats mit Manifestation eines wenig differenzierten malignen Tumors
- Immunhistochemie: malignes Melanom
- Kein Nachweis einer Mutation im BRAF-Gen

Staging

- Dermatologisches Konsil ohne Nachweis malignomverdächtiger Herde
- CT- Thorax/Abdomen: mehrere pulmonale Rundherde bds. in den Unterlappen, M1
- Sono Abdomen: Leberzysten, sonst unauffällig

Therapieansatz – Stadium IV

- Bei primär pulmonal metastasiertem malignem Melanom Empfehlung der Hysterektomie mit Salpingoovariektomie bds. ohne Lymphknotenentfernung
- 07/12: Unkomplizierte OP

Makroskopische Schnittfläche

Boldt C, Lehmann R, Osmers R, Bürrig KF. Primary malignant melanoma of the uterine cervix. Report of two cases and review of the literature. Pathologe 2003. 24:226-235

Histologie

- Auf Zervix beschränktes malignes Melanom mit regelhaft beschichteten Plattenepithel der Ektozervix und atrophem Endometrium. Tumorfreie Adnexe und Abtragungsebenen
- Rundliche, mäßig pleomorphe Zellkerne mit distinkter Kernmenbran, aufgelockertem Kernchromatin und deutliche sichtbaren Nukleoli
- Immunhisto: Expression von Melanin A und S-100-Protein

Histologie, HE

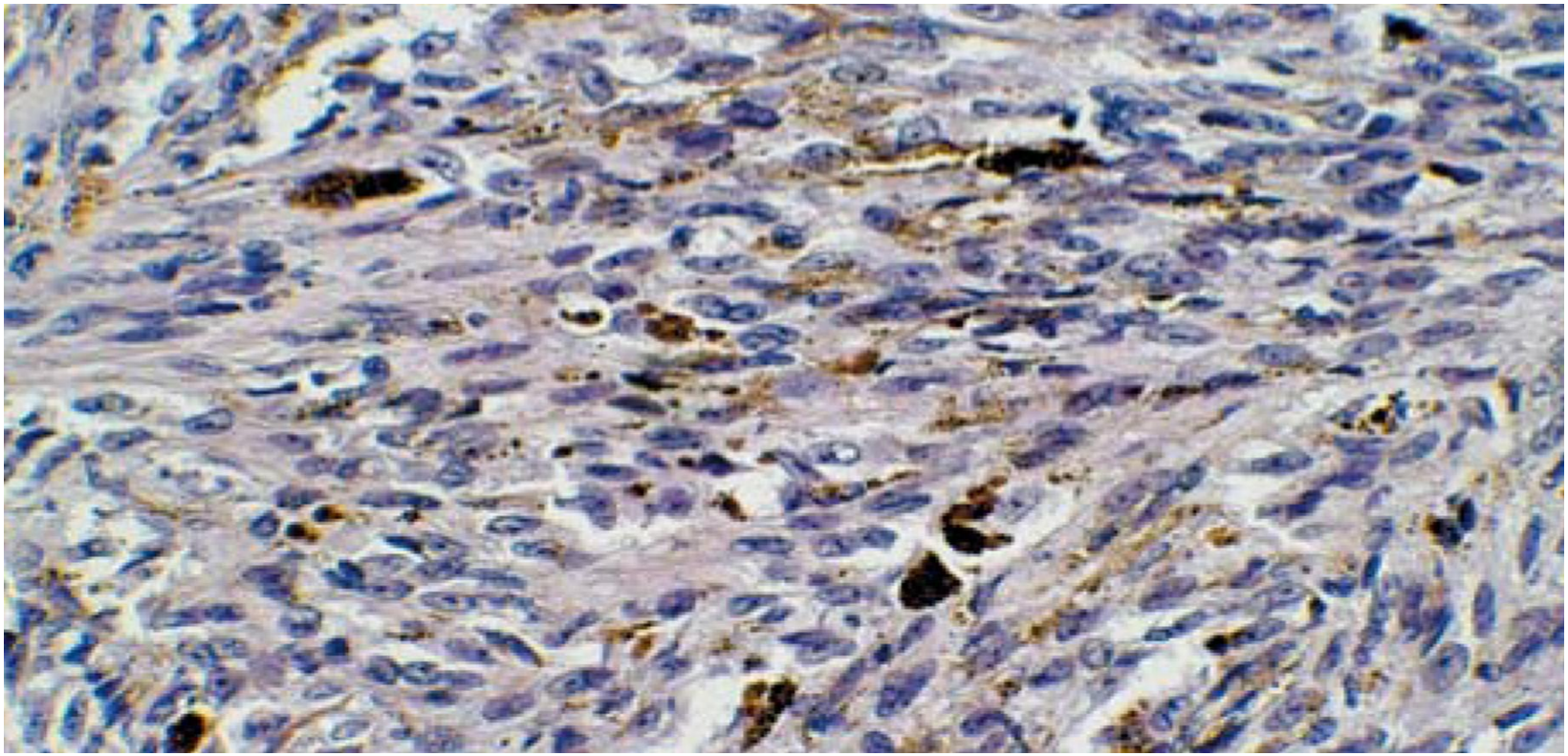

Boldt C, Lehmann R, Osmers R, Bürrig KF. Primary malignant melanoma of the uterine cervix. Report of two cases and review of the literature. Pathologe 2003. 24:226-235

Verlauf und Therapie

- Anbindung an Hauttumorzentrum der Charite
- 08/12 Metastase in Urethra, subtotale Abtragung
- 09/12 Chemotherapie mit Dacarbazin 850 mg/m2

Palliative Therapie

- 11/12 Progress der pulmonalen und urethralen Metastasen: Beginn Vindesin und Radiatio
- 12/12 palliative Strahlentherapie von Urethra und Scheidenstumpf mittels 6 MeV Photonen am Linearbeschleuniger in Einzeldose von 3 Gy bis zu einer GD von 39 Gy

Verlauf – progressive disease

- 04/13 Progress Lungenmetastasen, neu aufgetretene hepatische Metastasierung, LK-Metastasen rechts iliacal und bis inguinal bis 28 mm
- 05/13 V.a. Gehirnmetastasen
- Verstorben im Sommer 2013

Extrakutanes malignes Melanom (Schleimhautmelanome)

Al Ghazal P, Lippert U, Schön MP, Emmert S. Extracutaneous melanoma with special emphasis on mucosal melanoma. Onkologe 2015, 21:1137-1146.

Inzidenz

- Extrakutane Melanome: 0,7/100.000 Einwohner, stabil
- Urogenital: 2,8:1 Mio. Einwohner
- Vulva: 0,1:100.000 Frauen

(Al Ghazal et al., 2016, Mclaughlin et al. 2005;)

Ätiologie und Pathogenese

- Migration von melanozytären Vorläuferzellen aus der Neuralleiste in Epidermis und innere Organe incl. Cervix uteri
- Funktion nicht abschließend geklärt: Immunabwehr
- Extrakutane Melanome gelten als eigene Tumorentität

(Al Ghazal et al., 2016; Bishop et al, 2014; Mehra et al., 2014; Bhart et al., 2011)

Ätiologie und Pathogenese – Molekulare Genetik

- 20% der Schleimhautmelanome Nachweis von Mutationen oder Amplifikationen des Gens der transmembranen Rezeptortyrosinkinase c-KIT (CD117)
- Wirkung: dauerhafte Aktivierung, ungehemmtes Tumorwachstum

(Al Ghazal et al., 2016; Carvajal et al, 2011; Rivera et al., 2008)

Ätiologie und Pathogenese – Molekulare Genetik

- Serin-Thyrosin-Kinase BRAF (B-rapidly accelerated fibrosarcoma) Bestandteil des MAP (mitogen-activated protein)-Kinase Signalweges
- BRAF-Mutation: unkontrolliertes Tumorwachstum
- seltener bei Schleimhautmelanomen (ca. 3%)

(Rauschenberg et al., 2015; Schadendorf et al., 2014)

Malignes Melanom der Cervix uteri

- Inzidenz Cervix uteri: 2% der Melanome im weiblichen Genitaltrakt
- Alter: 19-83 Jahre, vor allem zwischen 60-70 Jahren
- Basalschicht Plattenepithel der Portio
- Nicht HPV-assoziiert
- Häufigstes Symptom: arreguläre Blutungen
- vaginaler Ausfluss, Dyspareunie,(postkoitale) Blutungen

(Myriokefalitaki et al., 2013; Zimiati et al., 2011; Al Ghazal et al., 2015; Deshpande and Munshi, 2001)

Diagnostik

Polypoid

Exophytisch

Unterschiedliche Pigmentierungen: rot, braun, grau, schwarz oder blau oder farblos

PAP-Abstrich, Kolposkopie

(Deshpande and Munshi, 2001; Jin et al., 2007)

Boldt C, Lehmann R, Osmers R, Bürrig KF. Primary malignant melanoma of the uterine cervix. Report of two cases and review of the literature. Pathologe 2003. 24:226-235

Immunhistochemie

- S-100 Protein: Expression in Melanozyten (sensitiv)
- HMB-45 (spezifisch)
- Vimentin
- Melanin A
- MART1

(Myriokefalitaki et al., 2013; Deshpande and Munshi, 2001)

Anti-Melan-A

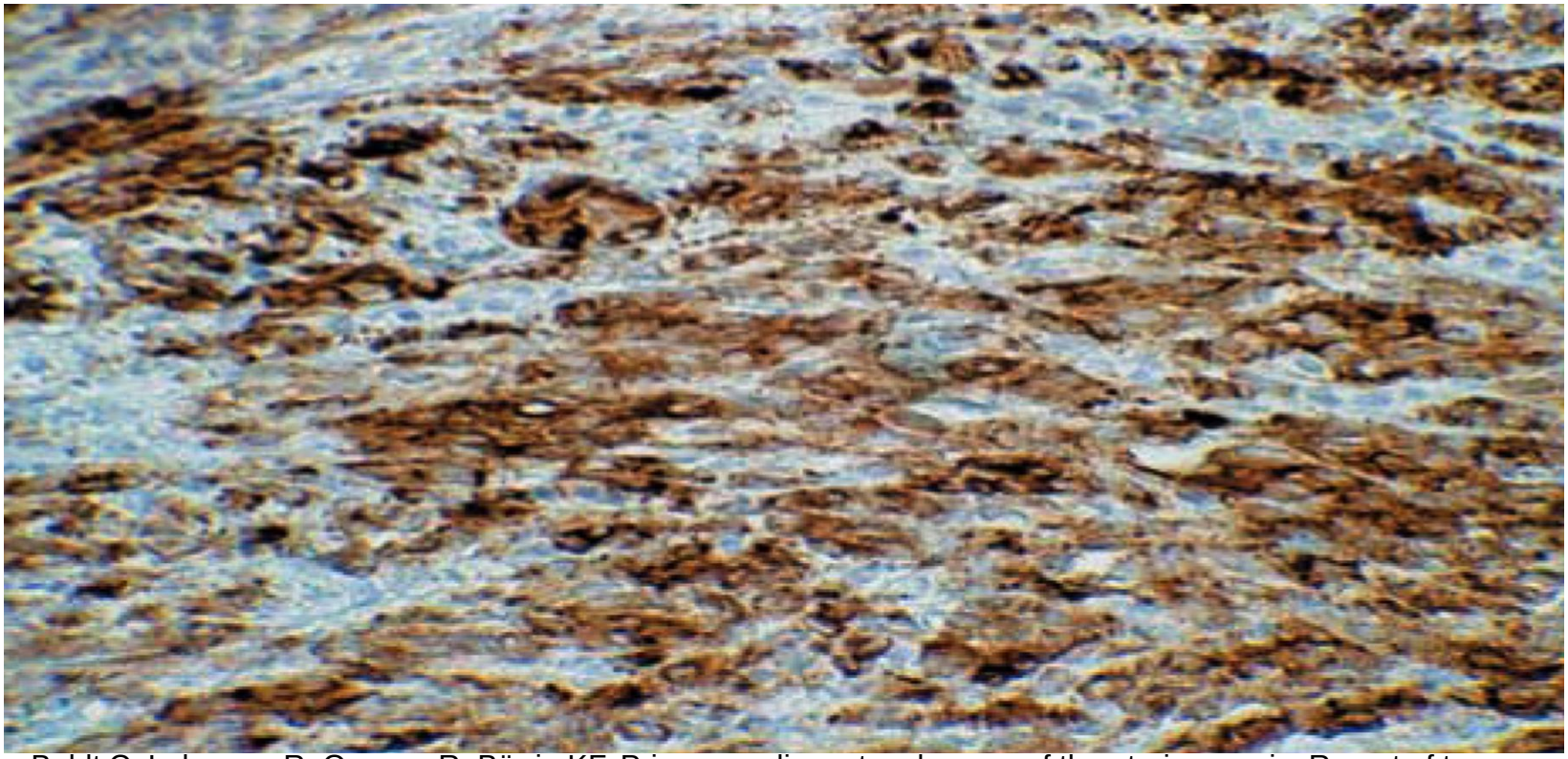

Boldt C, Lehmann R, Osmers R, Bürrig KF. Primary malignant melanoma of the uterine cervix. Report of two cases and review of the literature. Pathologe 2003. 24:226-235

Diagnosekriterien

- Vorhandensein von Melanin im Cervixepithel
- Abwesenheit von Melanomen im restlichen Körper
- Vorhandensein von Bindungsaktivität „junctional change“ im cervikalen Epithel am betroffenen Bereich
- Bei einer Vorhandensein einer Metastase, muss der Metastasierungsweg dem eines Cervixcarcinoms entsprechen

(Pusceddu et al., 2011; Duggal, Srinivasan, 2010)

FIGO-Klassifikation

- Einteilung nach FIGO, nicht nach Clark und Breslow aufgrund der besseren Korrelation zwischen FIGO-Staging und Prognose

(Pusceddu et al., 2011)

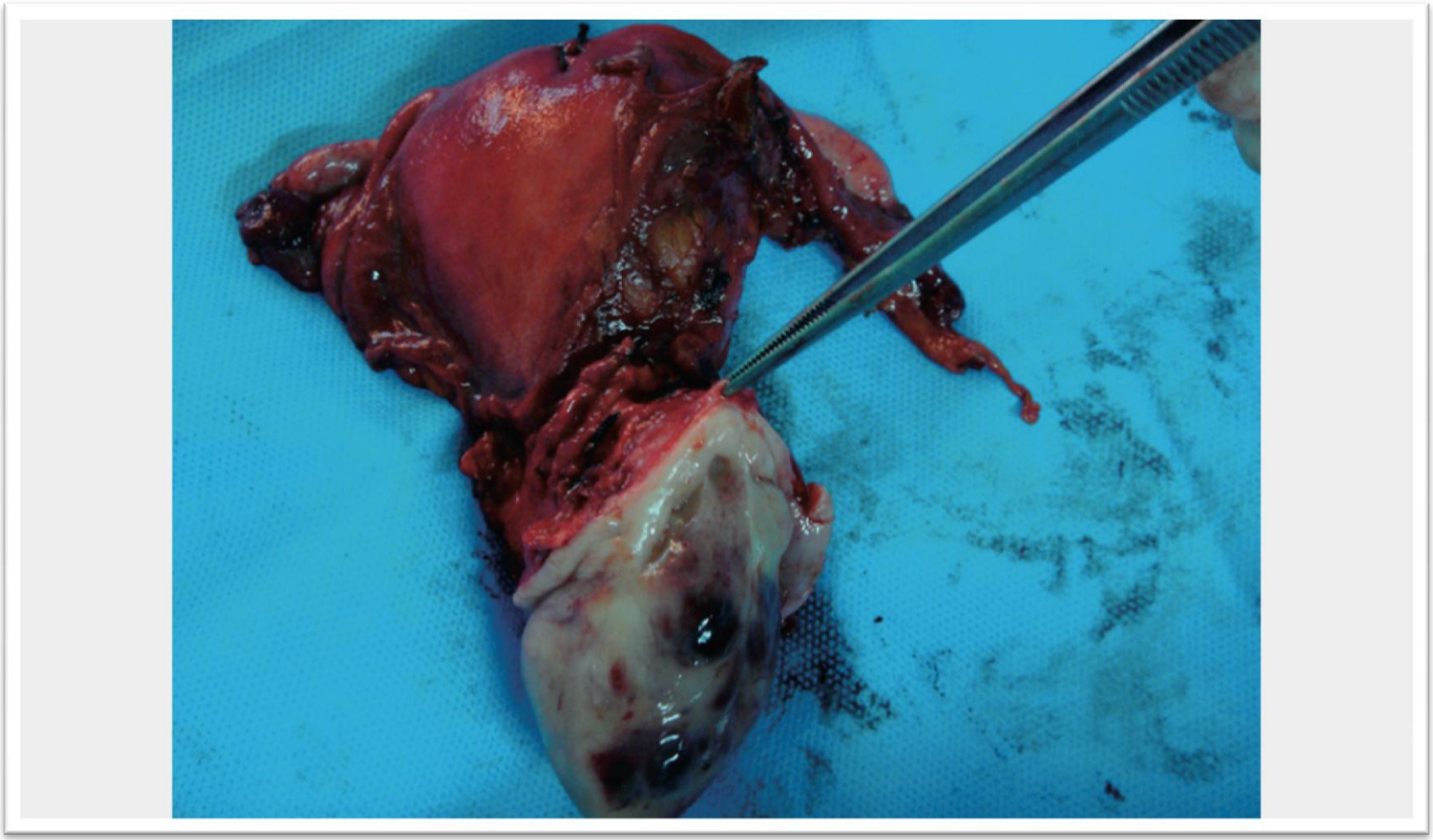

Omranipour R, Mahmoodzadeh H, Jalaeefar et al. Primary malignant melanoma of uterine cervix. Journal of Obstetrics and Gynaecology, 34, 111-111. 2014.

Therapieoptionen

- Keine standartisierte Therapie, keine randomisierten Studien
- Operativ: Hysterektomie, LNE (pelvin), obere Scheidenmanschettenentfernung, radikale pelvine Ausräumung,
- Sicherheitsabstand 2 cm anratenswert

(Pusceddu et al., 2011; Piura, 2008; Mousavi et al., 2006; Boldt et al., 2003; Myriokefalitaki et al., 2013, Al Ghazal et al., 2015)

Radiatio und Chemotherapie

- Radiatio, geringes Ansprechen auf Radiatio klassisch für malignes Melanom
- Radiatio in palliativen/fortgeschrittenen Stadien, bei Befall der Parametrien, R1 und N1 (pelvin)
- Keine Verlängerung des Überlebens durch Chemotherapie beschrieben, 20% der Patientinnen reagieren
- Monotherapie Dacarbazin oder + Cisplatin, Bleomycin, Vinblastin

(Piura, 2008; Mousavi et al., 2006; Boldt et al., 2003; Myriokefalitaki et al., 2013, Al Ghazal et al., 2015)

Molekulare zielgerichtete Therapien

- Bei Nachweis einer BRAF-Mutation: Hemmung der Aktivität des mutierten BRAF-Gens
- Vemurafenib (Zelboraf) u. Dabrafenib (Tafinlar) zur systemischen Therapie bei inoperablem/metat. Malignem Melanom
- Verringerung Sterberisiko gegenüber der Chemotherapie (Dacarbazin)
- Progressreduktion um 70%
- 7x mal höhere Ansprechraten im Vergleich zur Chemotherapie

(Rauschberg et al., 2015; McArthur et al., 2014)

Zielgerichtete Therapien

- Antitumorale Wirkung durch die Blockade des c-KIT-Rezeptors
- Tyrosinkinaseinhibitoren Imatinib, Sunitinib, Dasatinib
- 2 Phase-II-Studien zur Verwendung von Imatinib bei Melanomen mit c-KIT-Aberration mit moderaten Ansprechraten
- Gründe: 2 Exons mit onkogenetischer Relevanz

(Carvajal et al., 2011; Guo et al., 2011)

Immuntherapie

- CTLA-4 (cytotoxic T lymphocyte-associated antigen 4)-Antikörper Ipilimumab: sign. Verlängerung des Gesamtüberlebens (Hodi et al, 2013)
- Wirkung: Blockade der Herunterregulation der T-Lymphozyten, damit bessere Antitumorimmunantwort
- PD-1 (programmed death-1)- Antikörper Nivolumab und Pembrolizumab: 3-Jahres-Überleben >30%
- Wirkung: Unterbrechung der Immunsuppression in der Tumorumgebung, Anstieg Antitumor-T-Zell-Antwort

(Intlekofer et al., 2013; Kyi et al, 2014; Evan et al., 2015)

Prognose des malignes Melanoms der Cervix uteri

- 87% der Patientinnen starben innerhalb von 36 Monaten
- Hohe Metastasierungsraten (2-24 Monate nach Diagnosestellung)
- Resektionsstatus und Tumorstadium sind bei anorektalen Melanomen unabhängige prognostische Marker – freie Resektionsränder korrelieren positiv mit dem 5-Jahres-Überlebensraten

(Zamiati et al., 2001; Pusceddu et al. 2011; Nilsson and Radnarsson-Olding, 2010)

Blick auf das Ovarialkarzinom – zielgerichtete Therapien

- Hemmung der Neoangiogenese:

a) monoklonaler VEGF-Antikörper Bevacizumab

b) Tie-2-Rezeptor Antagonist Trebananib

- Multikinaseinhibitoren (Antiangiogenese, Antitumorwirkung):

a) Thyrosinkinaseinhibitor Pazopanib gegen VEGFR, PDGFR und c-KIT

b) Dreifacher Angiokinaseinhibitor Nintenanib

(Mahner S et al., 2015; du Bois, A et al., 2014; Monk BJ et al., 2014)

Blick auf das Ovarialkarzinom – zielgerichtete Therapien

- PARP-Inhibitoren (Poly-(ADP-Ribose-)Polymerase)

a) Olaparib

- MAP-Kinase-Inhibitor (MEK1/2) bei gut differenzierten Karzinomen (häufig stabile Mutationen u.a. im BRAF-Gen)

a) Selumetinib

(Farley J et al., 2013; Kurman RJ, Shih le M, 2010; Mahner S et al., 2015)

Fazit – malignes Melanom der Cervix uteri

- Schwierige und späte Diagnose, selten; hohe Mortalität
- An amelanotisches Melanom denken
- Wichtiger Stellenwert der Immunhistochemie
- Unterschiedliche Therapieoptionen mit geringem Erfolg
- Neue Therapiemöglichkeiten mit zielgerichteten Therapien und Immuntherapie

Vielen Dank
für Ihre Aufmerksamkeit!