Sana Kliniken
Berlin-Brandenburg

Atypisches Zervixmyom in der Schwangerschaft

Stefanie Gitsham
Ärztin in Weiterbildung

Sana Kliniken
GmbH & Co. KGaA

Oskar-Messter-Str. 24, 85737 Ismaning
info@sana.de | www.sana.de

Anamnese

Sana Kliniken Berlin-Brandenburg

- 37-jährige III. Gravida II. Para
- Z. n. 1 x Spontanpartus 2002
- Z. n. 1 x sekundäre Sectio bei pathologischem CTG 2013
- Z. n. vaginaler Myomenukleation bei zervikalem Myom (4cm) 2012, histologisch: Leiomyom
- Z. n. Zystenexstirpation 2000

Gynäkologische Vorsorge

Sana Kliniken Berlin-Brandenburg

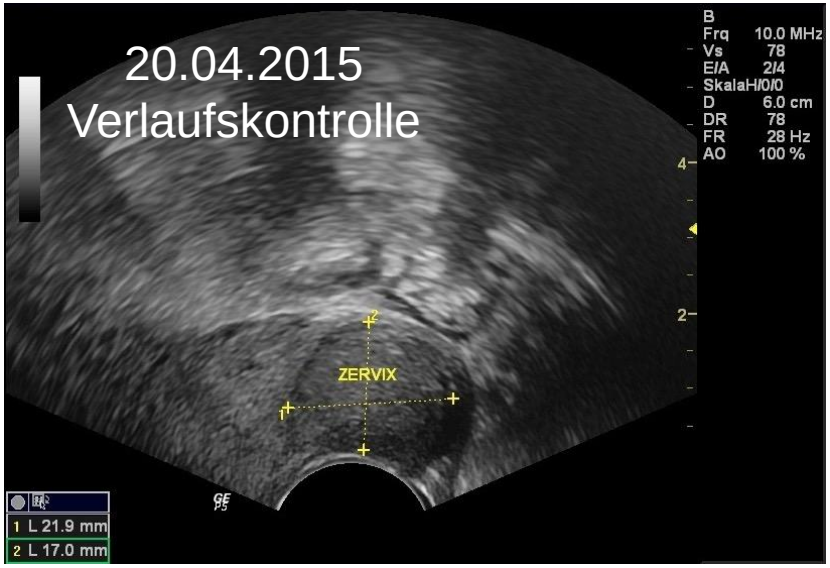



Schwangerschaftsvorsorge

Sana Kliniken Berlin-Brandenburg

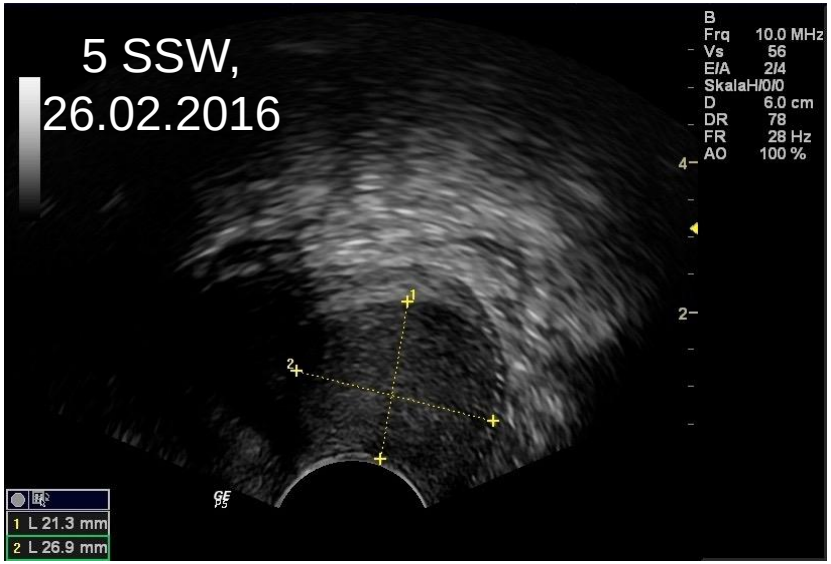



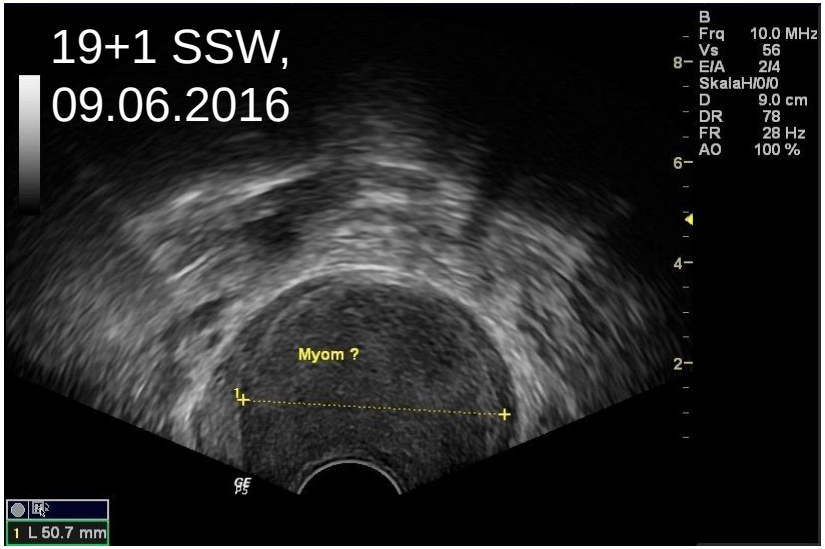

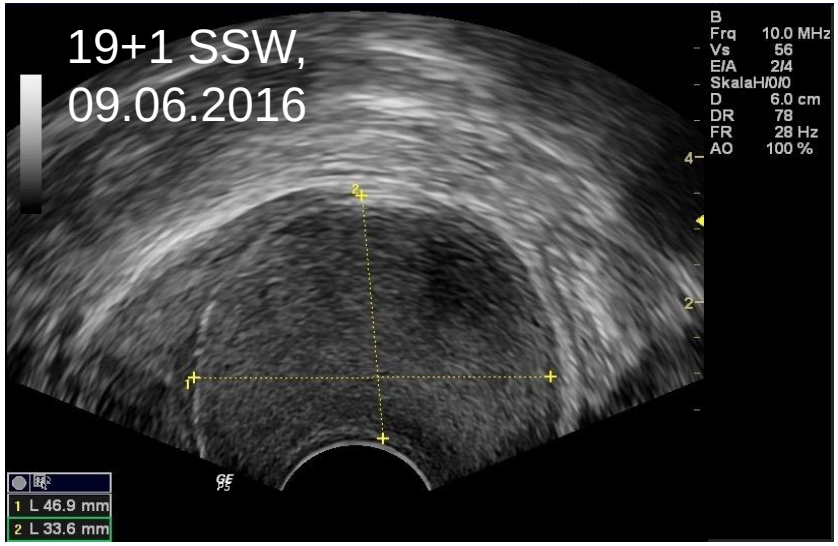

Feindiagnostikbefunde

Sana Kliniken Berlin-Brandenburg

23.06.2016 21+1 SSW

Biometrie: Unauffällige Entwicklung, kein Hinweis auf Fehlbildungen

Maternale Sonografie: Zervixlänge 42 mm, nach vaginal unklarer Befund mit geringer Perfusion (42x44x34mm)

Palp: Befund nicht nachvollziehbar, äußerer MM palpabel bei graziler Zervix.

Prozedere: Bei unklarem Zervixbefund Verlaufskontrolle nach 6 Wo.

Feindiagnostikbefunde

Sana Kliniken Berlin-Brandenburg

16.08.2016 28+6 SSW

Biometrie: Unauffällige fetale Entwicklung

Maternale Sonografie: Von hinterer Muttermundslippe ausgehend und durch einsprossende Gefäße versorgt ein 68x62x50mm großer Tumor. Mäßige Vaskularisation. Komprimierbar, relativ weich, homogen, nicht septiert, gut verschieblich. Gesamte hintere Scheidengewölbe ausfüllend.

Prozedere: V. a. Leiomyom, vaginale Geburt nicht mehr möglich.

Feindiagnostik 28+6 SSW

Sana Kliniken Berlin-Brandenburg

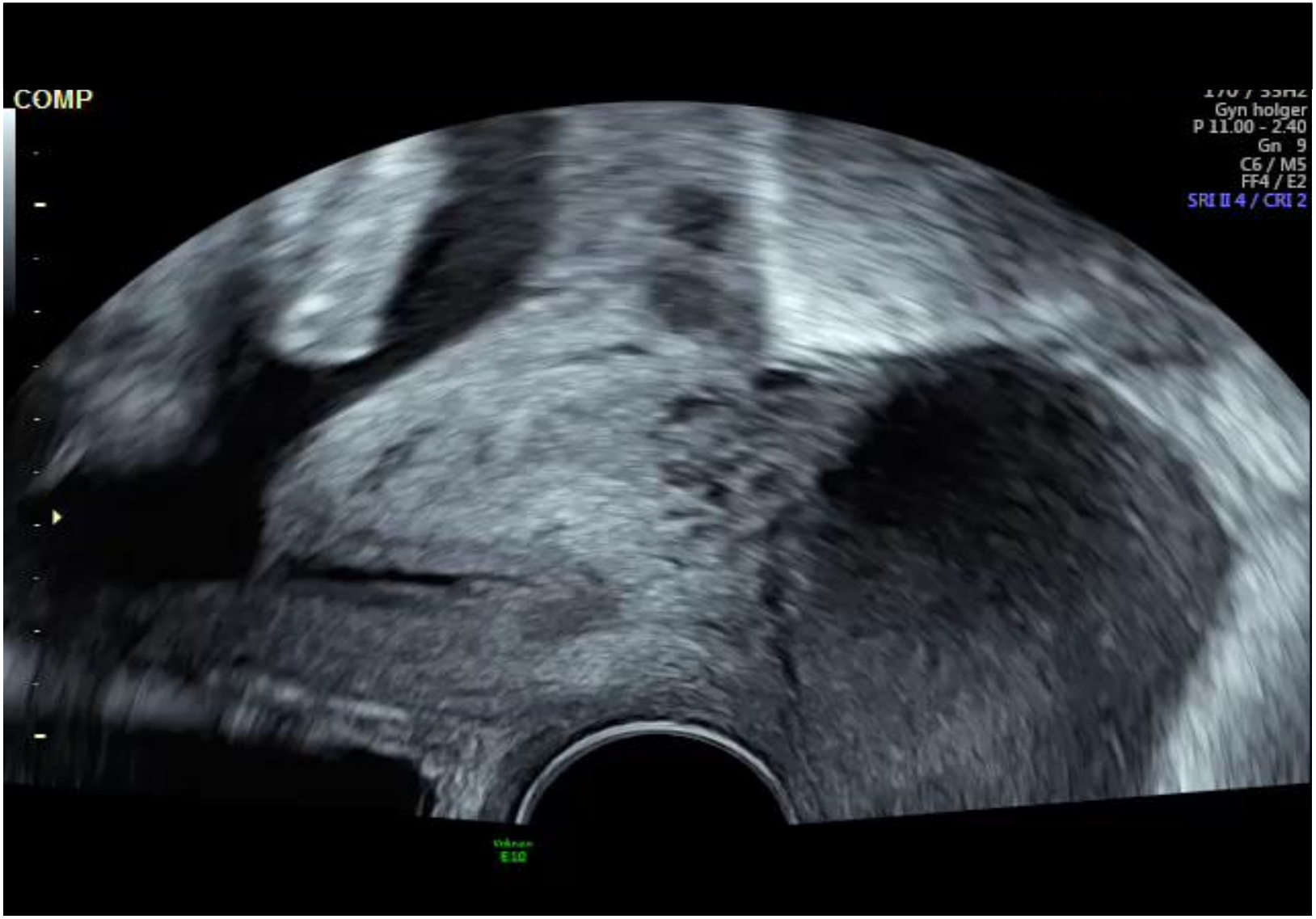

Feindiagnostik 28+6 SSW

Sana Kliniken Berlin-Brandenburg

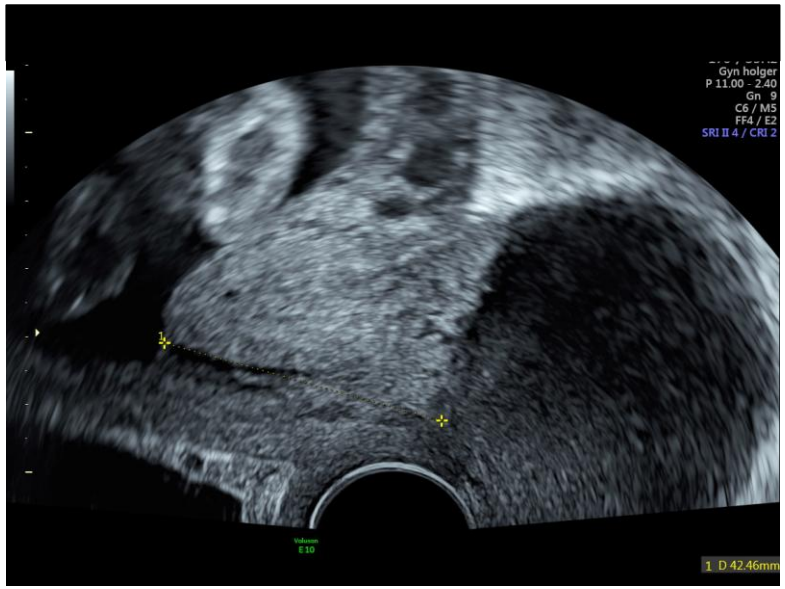

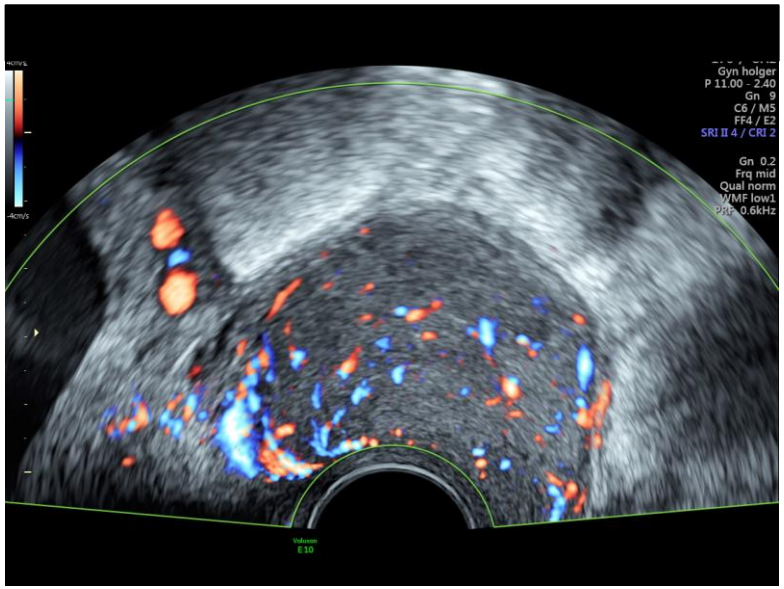

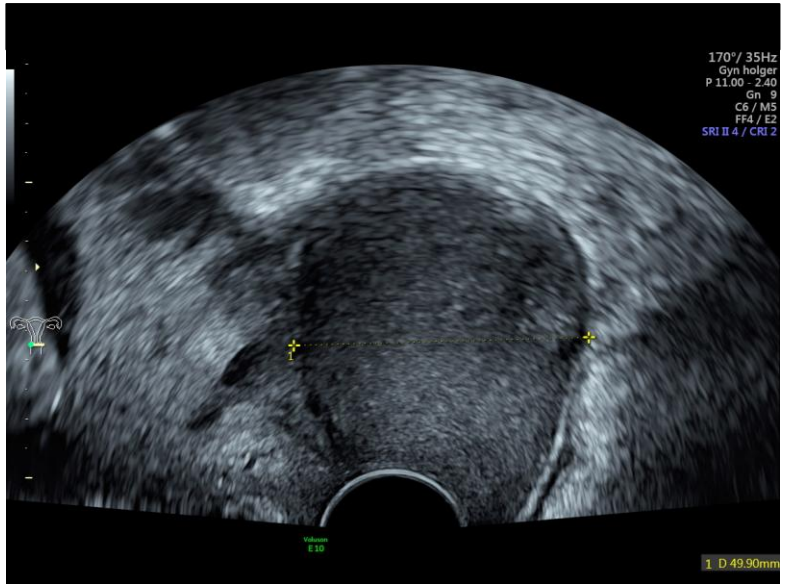

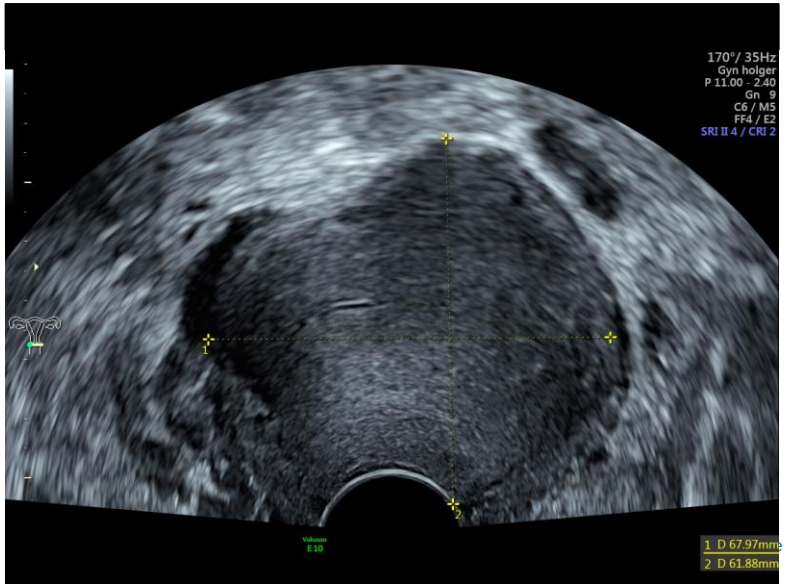

Feindiagnostikbefunde

Sana Kliniken Berlin-Brandenburg

07.09.2016 32+0 SSW

Biometrie: Unauffällig, zeitgerecht entwickelter Fet.

Maternale Sonografie: Zervixlänge 30 mm, Myomknoten von der hinteren Muttermundslippe ausgehend, größenstabil (46x45x59mm), als Geburtshindernis anzusehen.

Prozedere: Vorstellung in Geburtsklinik zur Geburtsplanung.

Geburtsplanung

Sana Kliniken Berlin-Brandenburg

22.09.2016 34+1 SSW Sana Klinikum Lichtenberg

Palp: 5x6 cm große, weiche RF in der Vagina palpabel, mobil, MM. nicht abgrenzbar

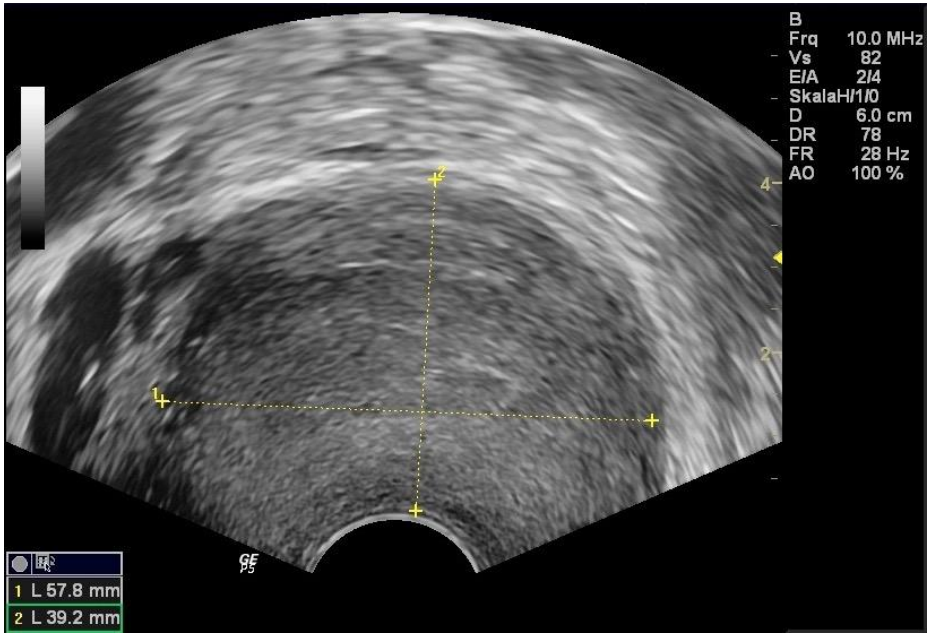



Re-Sectio am Termin (BEL) bei bekanntem Zervixmyom, Z. n. Sectio

Klinikvorstellungen

Sana Kliniken Berlin-Brandenburg

29.09.2016 35+1 SSW Sana Klinikum Lichtenberg

Starke Gewichtszunahme und amb. NBZ 99 mg/l: spät diagnostizierter GDM.

Ernährungsberatung, kurzfristige Kontrolle BZ-Werte

SG: 3178 g (96. Perz.), AFI und Doppler norm.

06.10.2016 36+1 SSW Sana Klinikum Lichtenberg

Keine Insulingabe, strikte Diät, Sectio am 27.10.2016, Polyhydramnion 19,3 cm

Klinischer Befund Zervixmyom idem.

Geburt

Sana Kliniken Berlin-Brandenburg

12.10.2016 37+0 SSW Sana Klinikum Lichtenberg

Vorstellung mit der Feuerwehr bei prolabiertem Myom, subjektiv Kontraktionen

Insp./Palp.: vor der Vulva liegend ca. 7 cm große myomtypische Struktur, MM nicht erreicht



Sectiovorbereitung:

2 Erythrozytenkonzentrate in Bereitschaft

Sectio erfolgte 2 Stunden später

Präoperativer Befund

Sana Kliniken Berlin-Brandenburg

Sectio

Sana Kliniken Berlin-Brandenburg

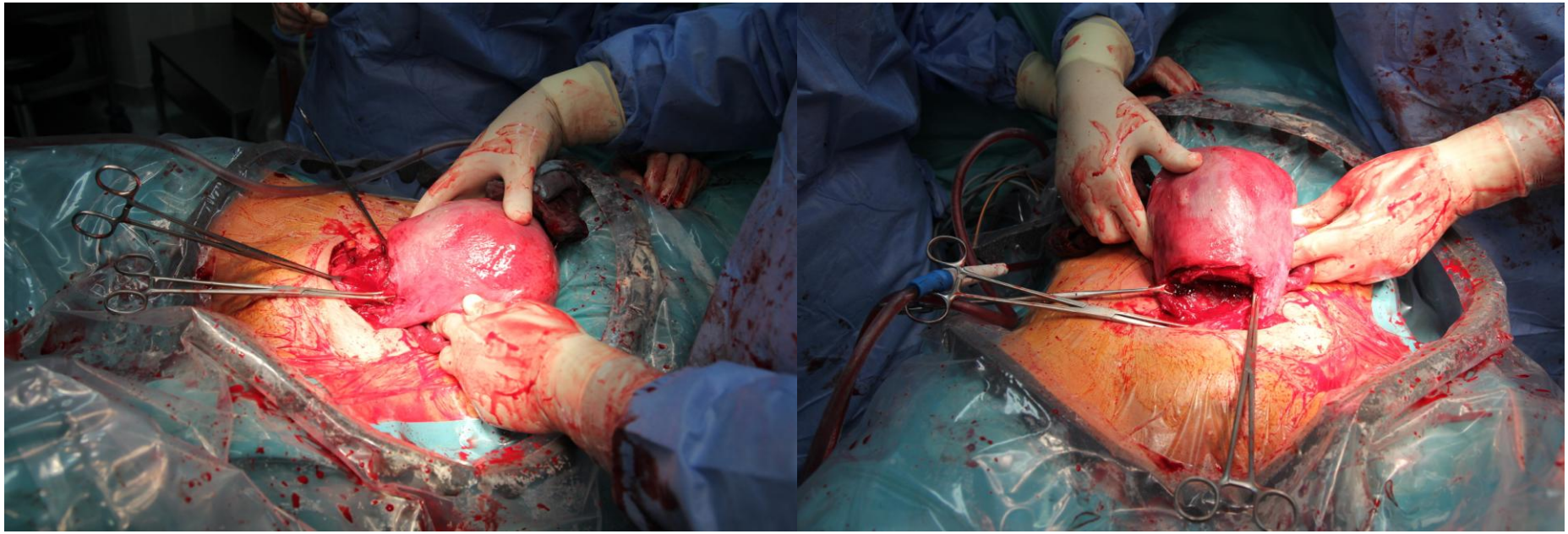

Tumorenukleation

Sana Kliniken Berlin-Brandenburg

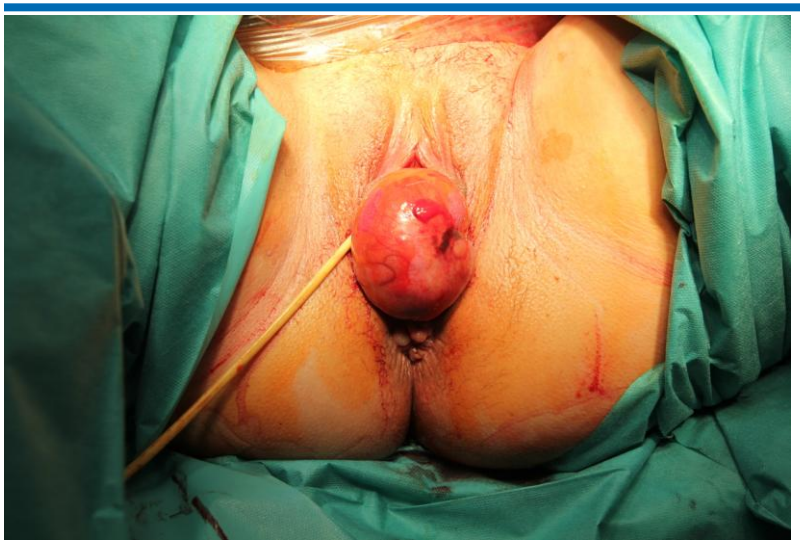

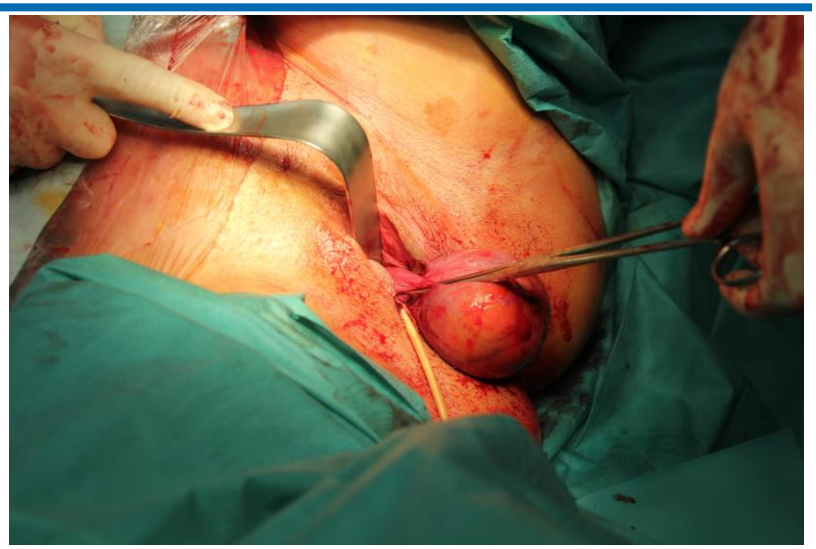

Tumorenukleation

Sana Kliniken Berlin-Brandenburg

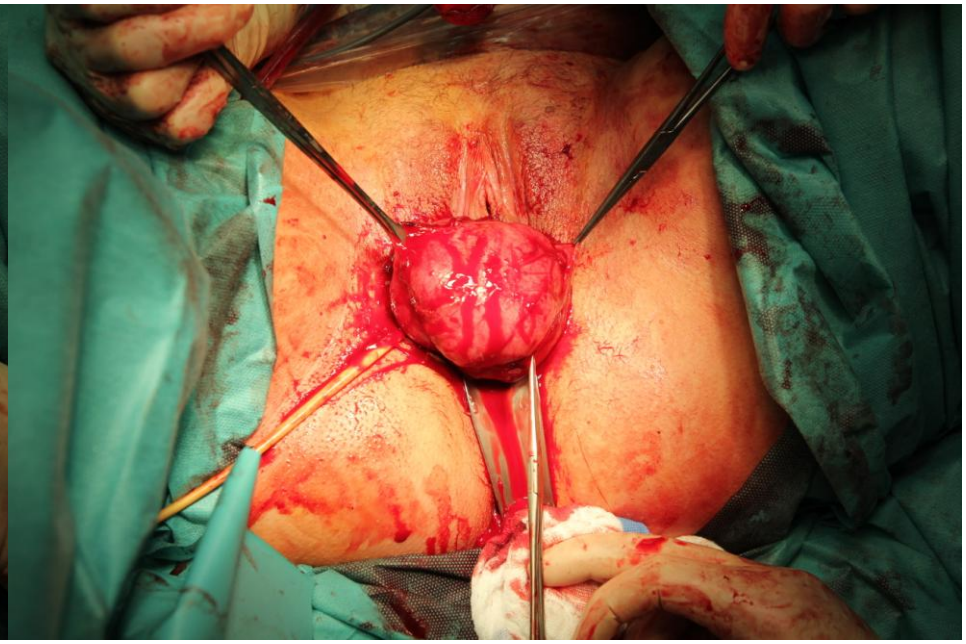

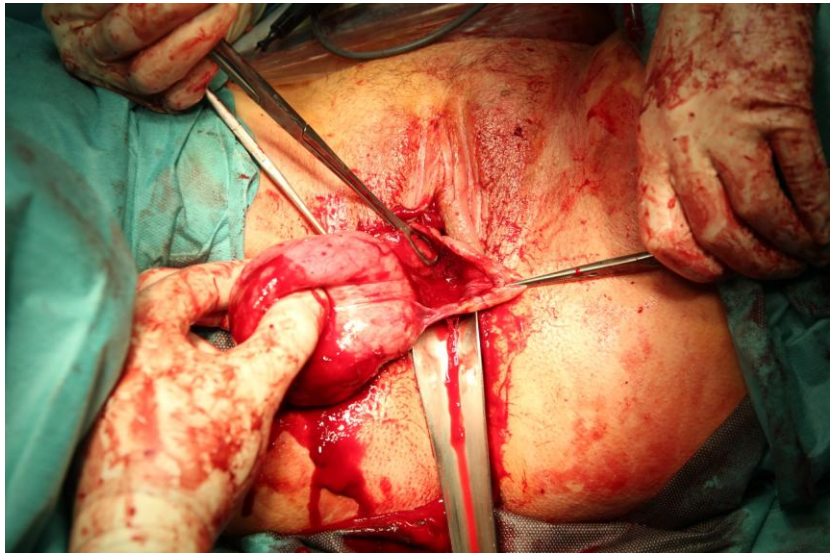

Operationsende

Sana Kliniken Berlin-Brandenburg

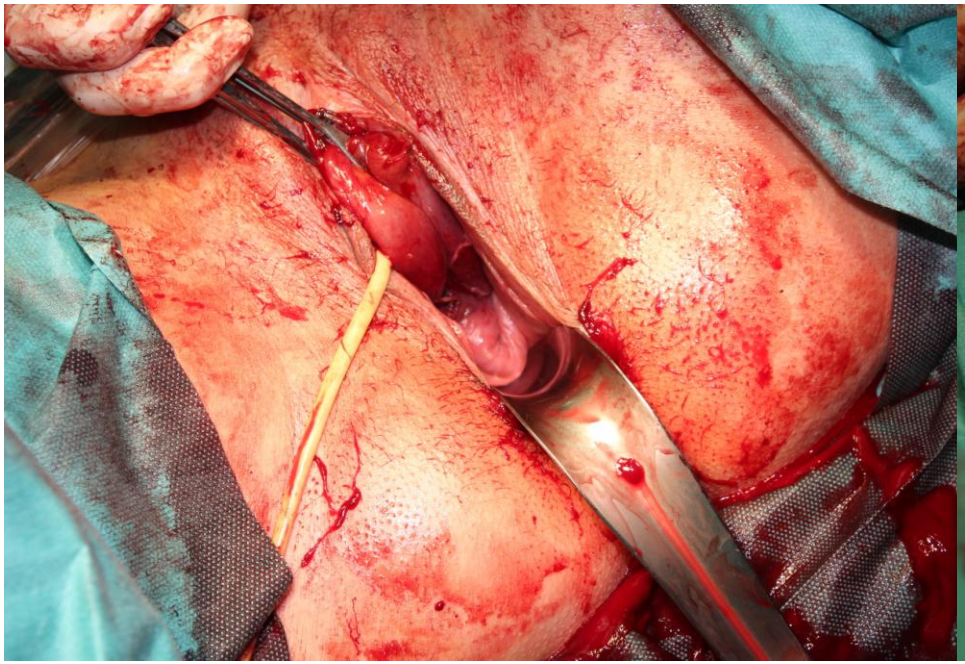

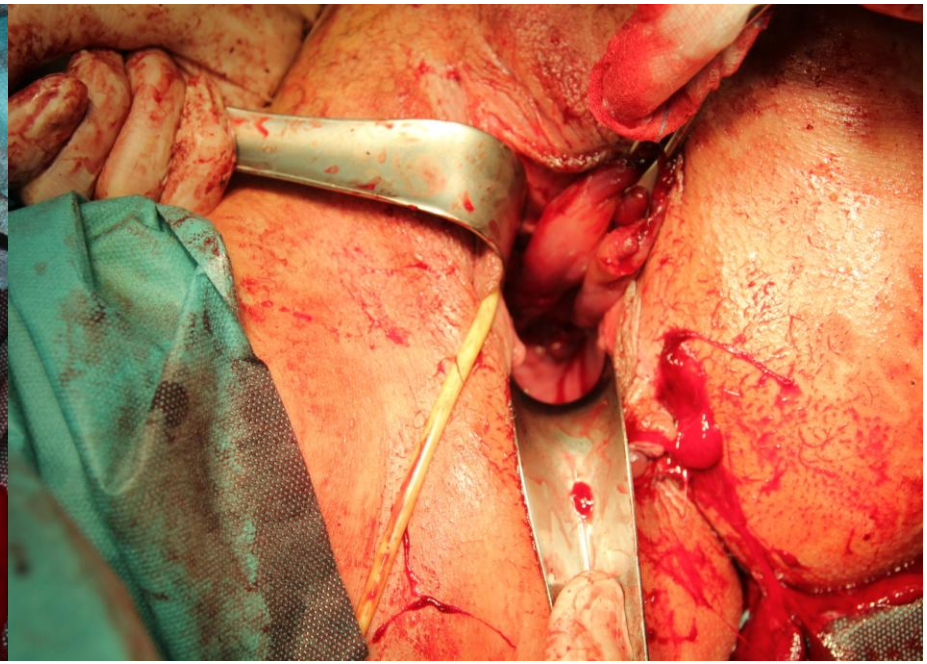

Tumorknoten

Sana Kliniken Berlin-Brandenburg

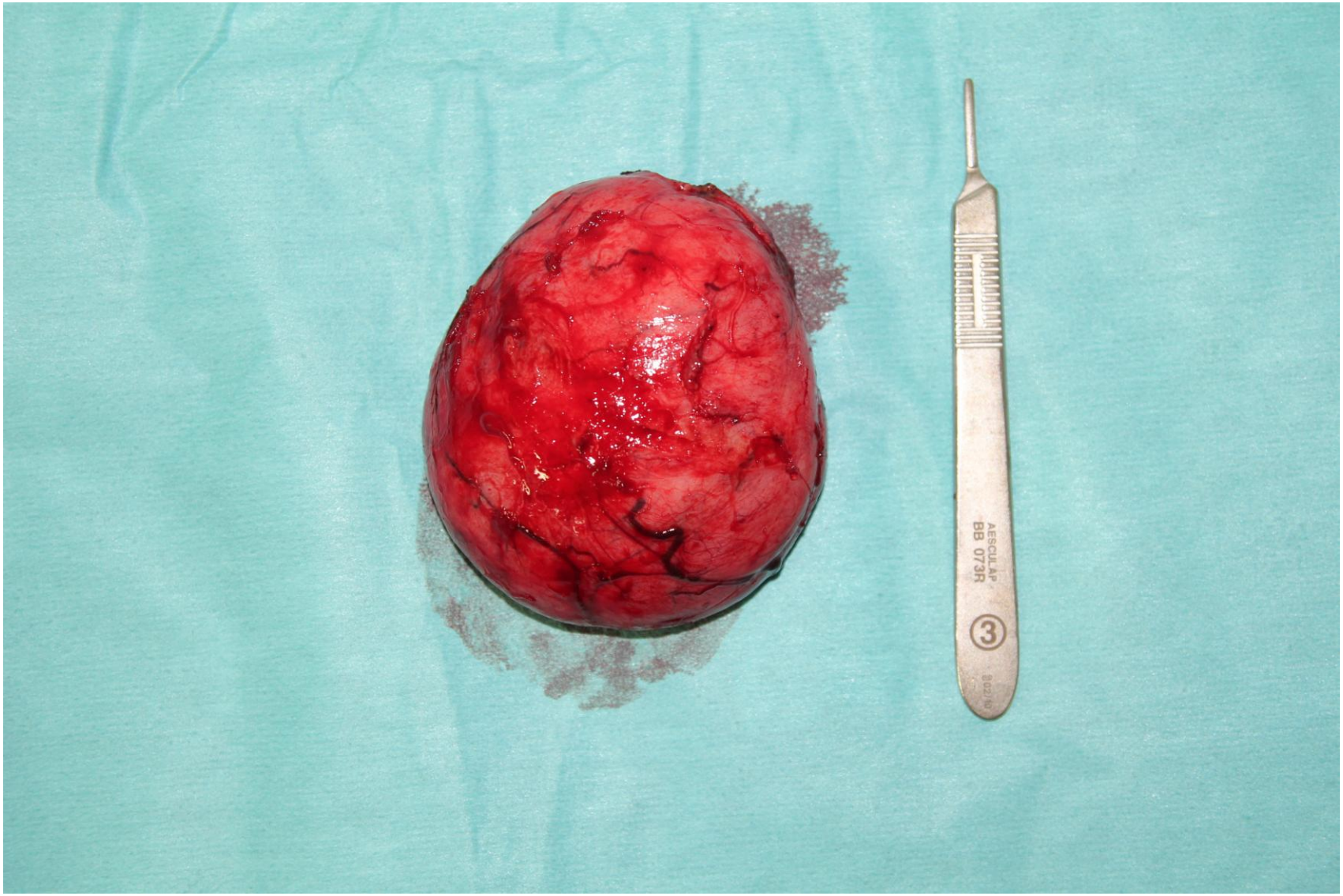

1. Histologischer Befund

Sana Kliniken Berlin-Brandenburg

Makroskopisch: 122g, ovuläres, braun-rotes, zart gekapseltes Stück von 85:65:40 mm. Schnittfläche grau-rötlich bis gelblich und faserig.

Mikroskopisch: relativ zellreiche mesenchymale Proliferation, angedeutet wirbelartig bis faszikulär angeordnet. Ovale bis spindelförmige Zellkerne. Locker verteilte Blutgefäße.

Immunhistochemische Zusatzuntersuchung folgt

2. Histologischer Befund

Sana Kliniken Berlin-Brandenburg

Immunhistochemie: CD10, Progesteron und Östrogen positiv, Caldesmon, Aktin und Desmin negativ, Ki-67 10%, max. 10 Mitosen pro HPF.

Makroskopie: scharf, begrenzter, oberflächlich nahezu vollständig glatter Aspekt.

Mikroskopisch: glatte Oberfläche, keine originäre Uteruswandstruktur, scharf begrenzter Aspekt und homogenes Zellbild.

Beurteilung: Mesenchymale Neoplasie des endometrialen Stromas.

DD: low-grade endometriales Stromasarkom

HE Schnitte Tumor

Sana Kliniken Berlin-Brandenburg

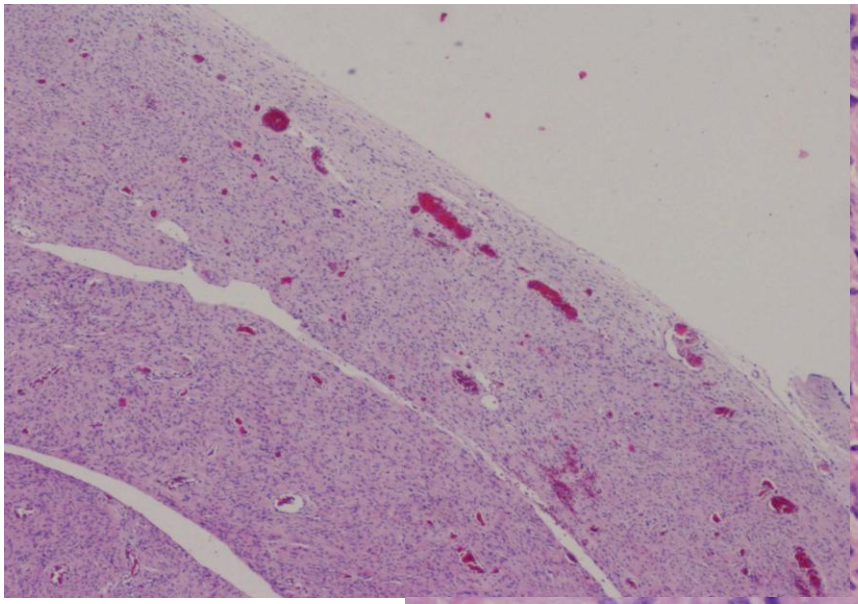

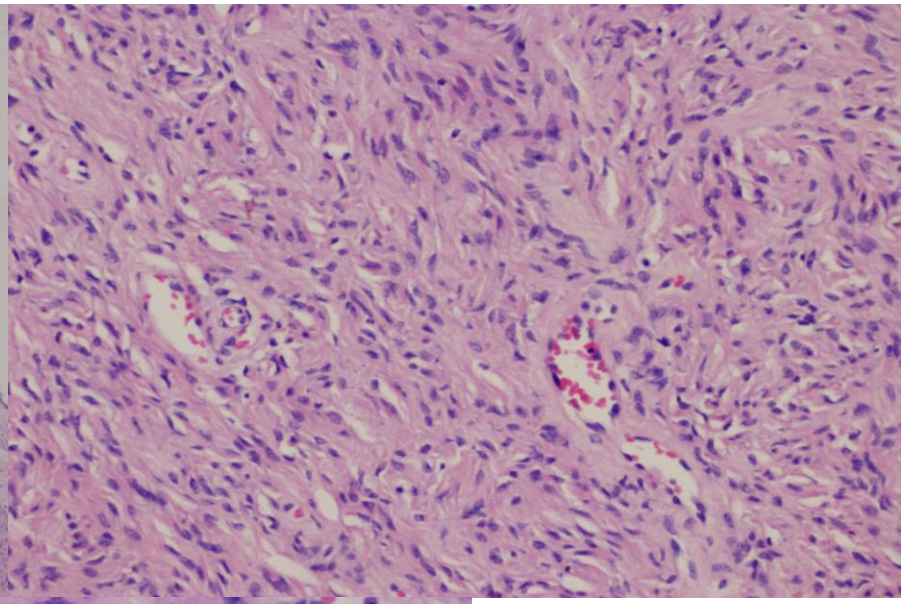

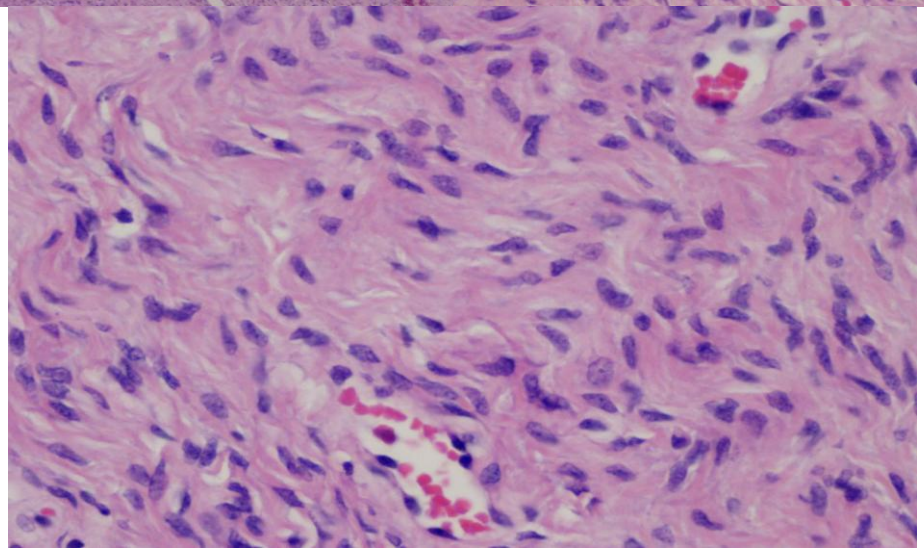

Immunhistologie

Sana Kliniken Berlin-Brandenburg

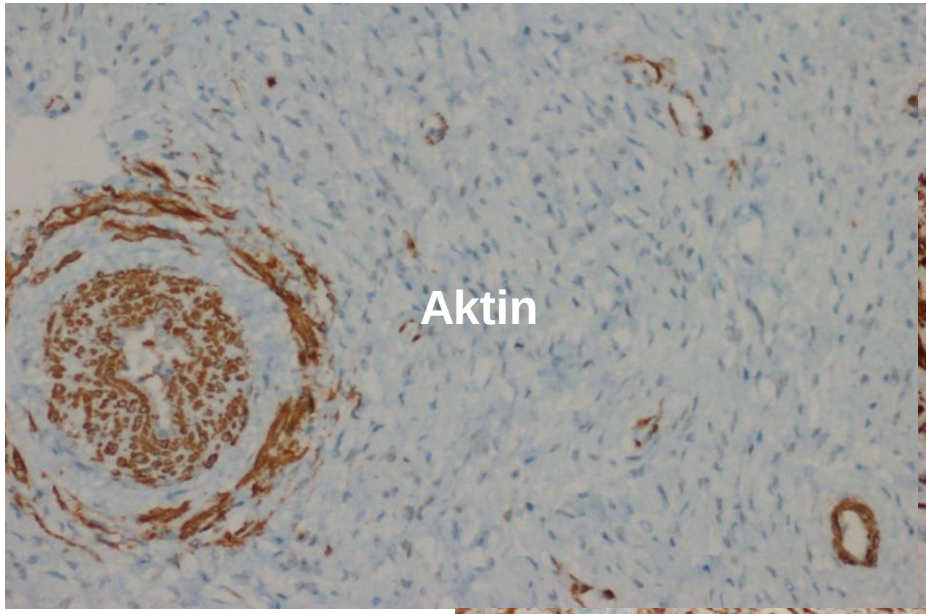

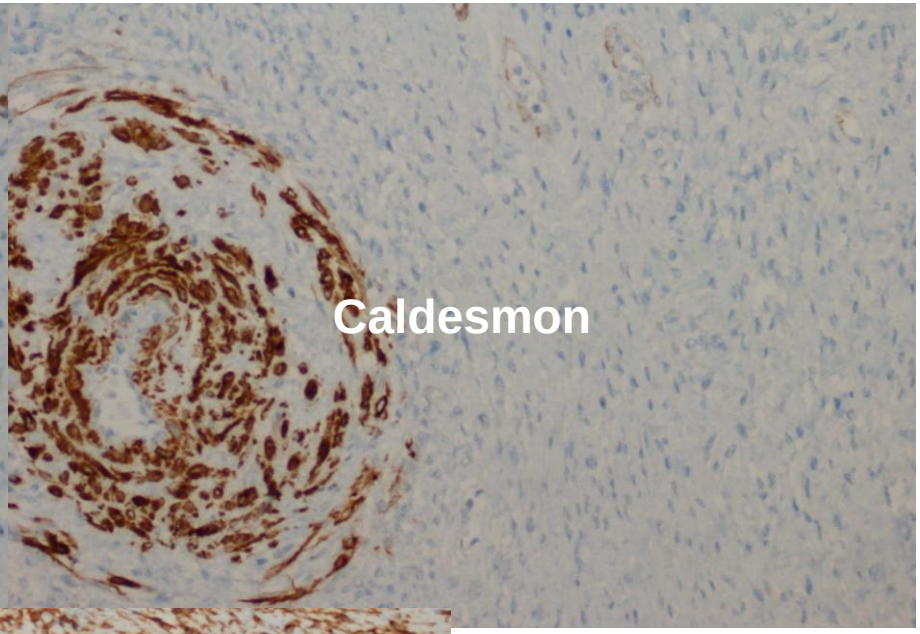

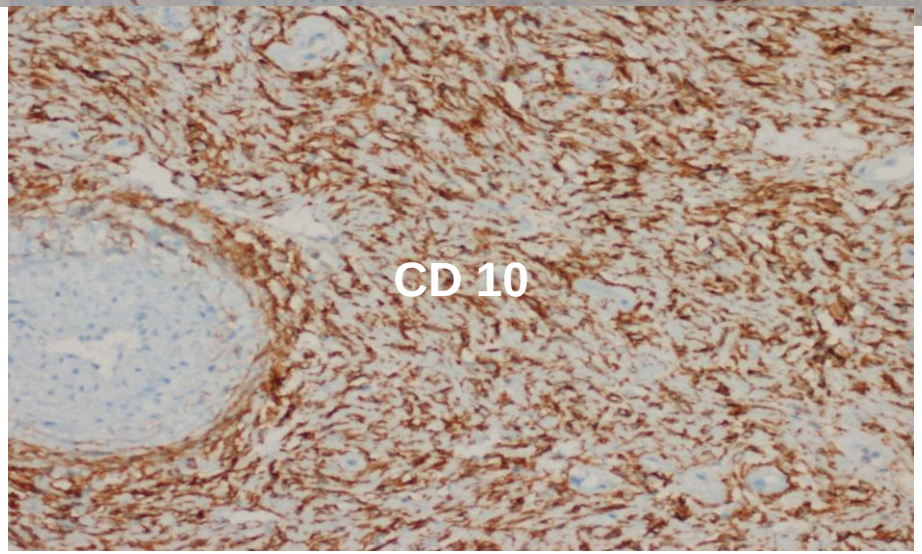

Vergleichshistologien

Sana Kliniken Berlin-Brandenburg

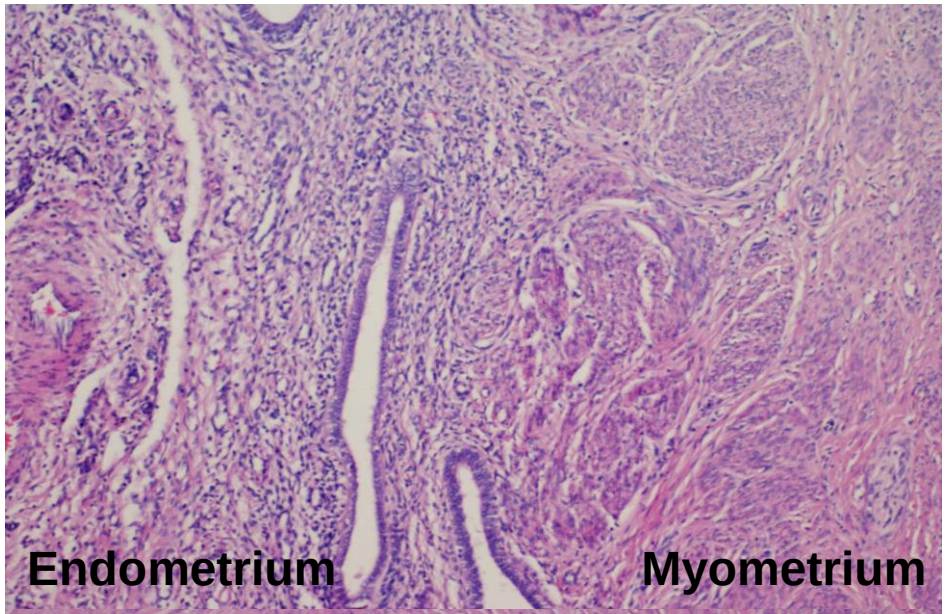

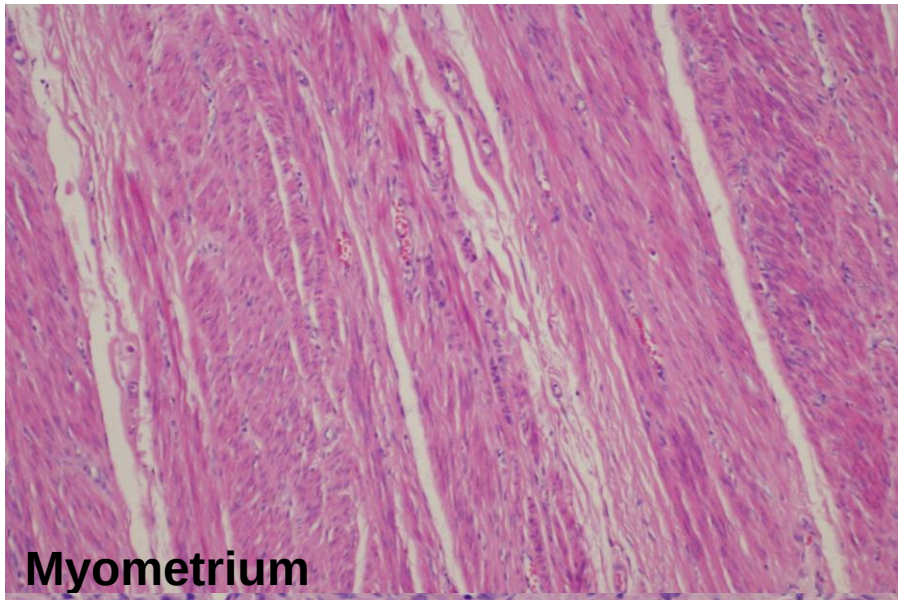

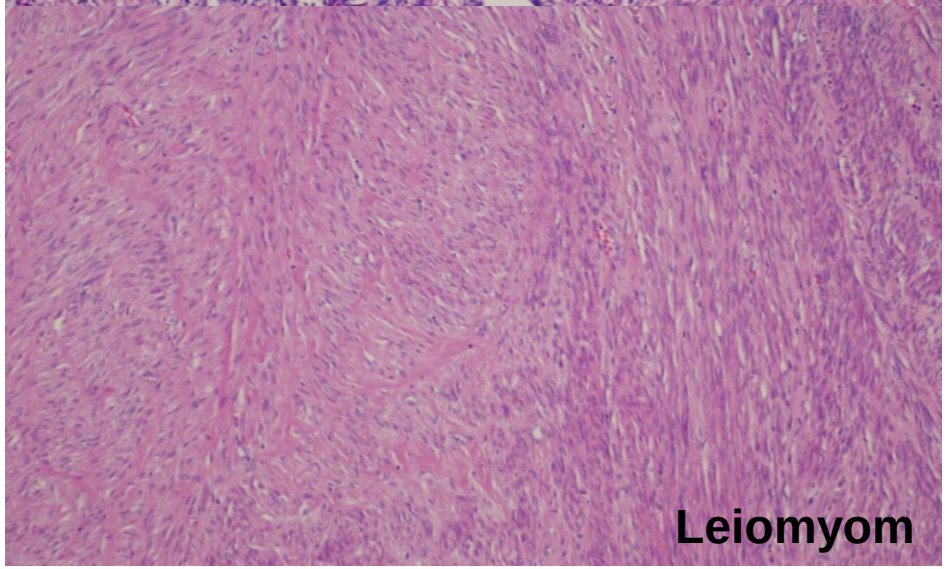

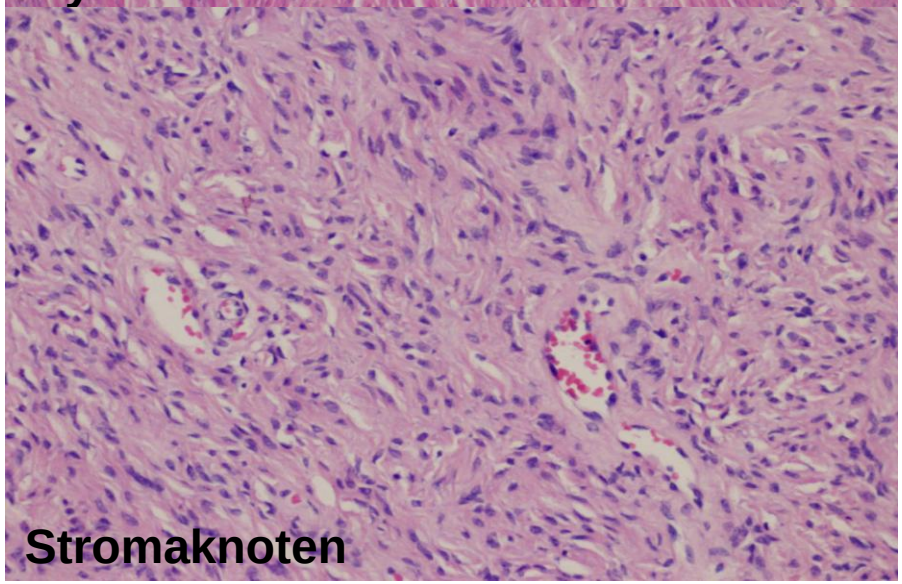

Nachuntersuchung 1 Wo p.p.

Sana Kliniken Berlin-Brandenburg

Spec: deutl. Retraktion der Kapsel

Nachuntersuchung 1 Wo p.p.

Sana Kliniken Berlin-Brandenburg

TVUS: CK sichtbar kein Myomstiel, hintere MM-Lippe verläuft nach kaudal

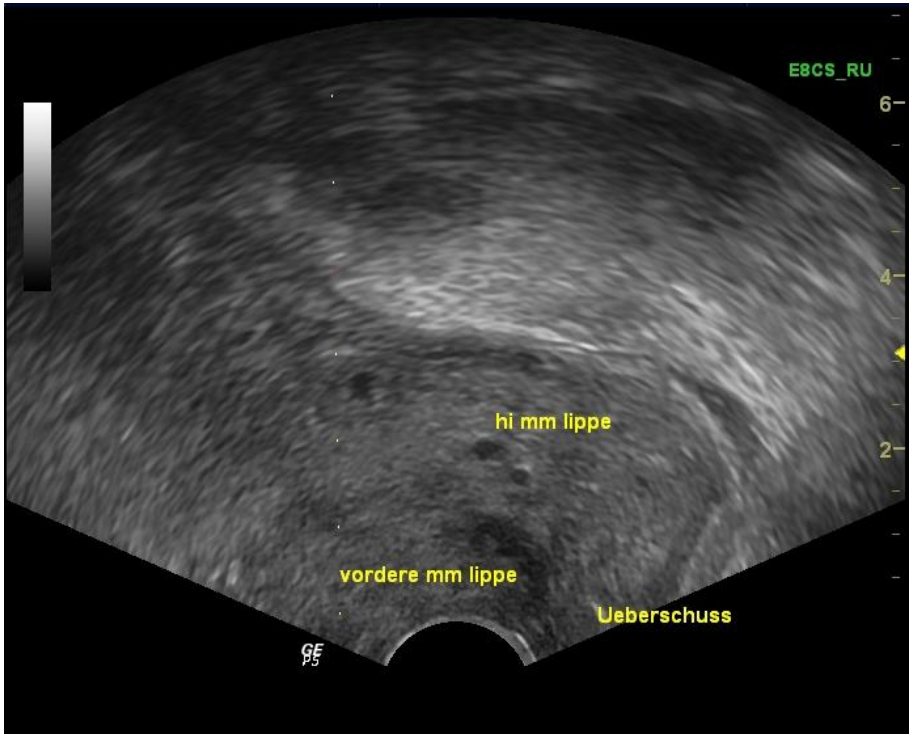

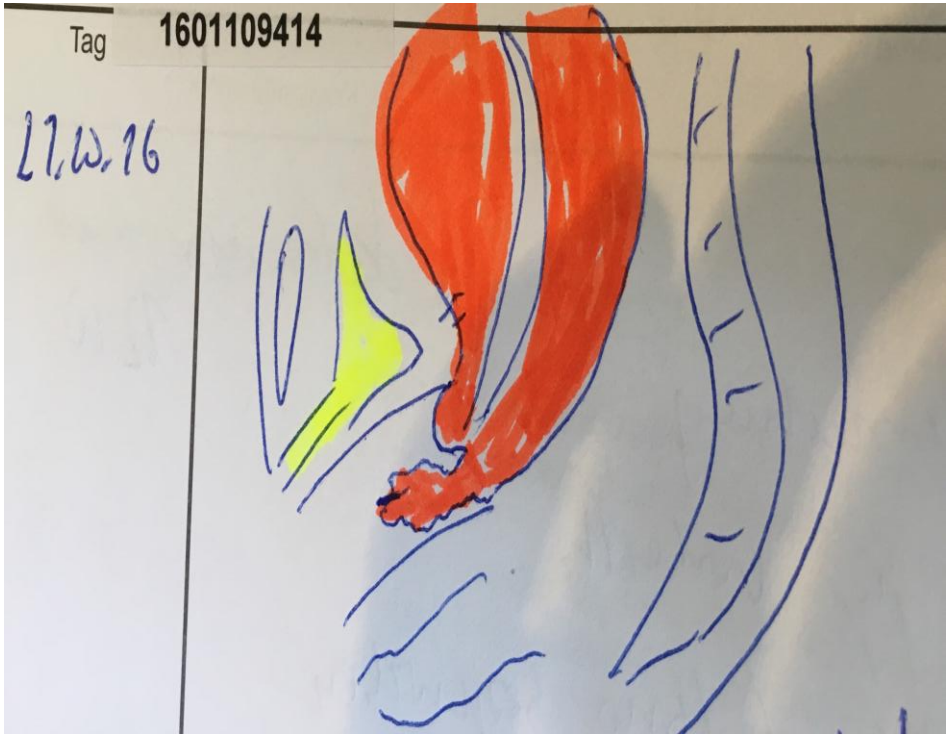

Nachuntersuchung 5 Wo p.p.

Sana Kliniken Berlin-Brandenburg

Spec: Kein Gewebeüberschuss mehr sichtbar

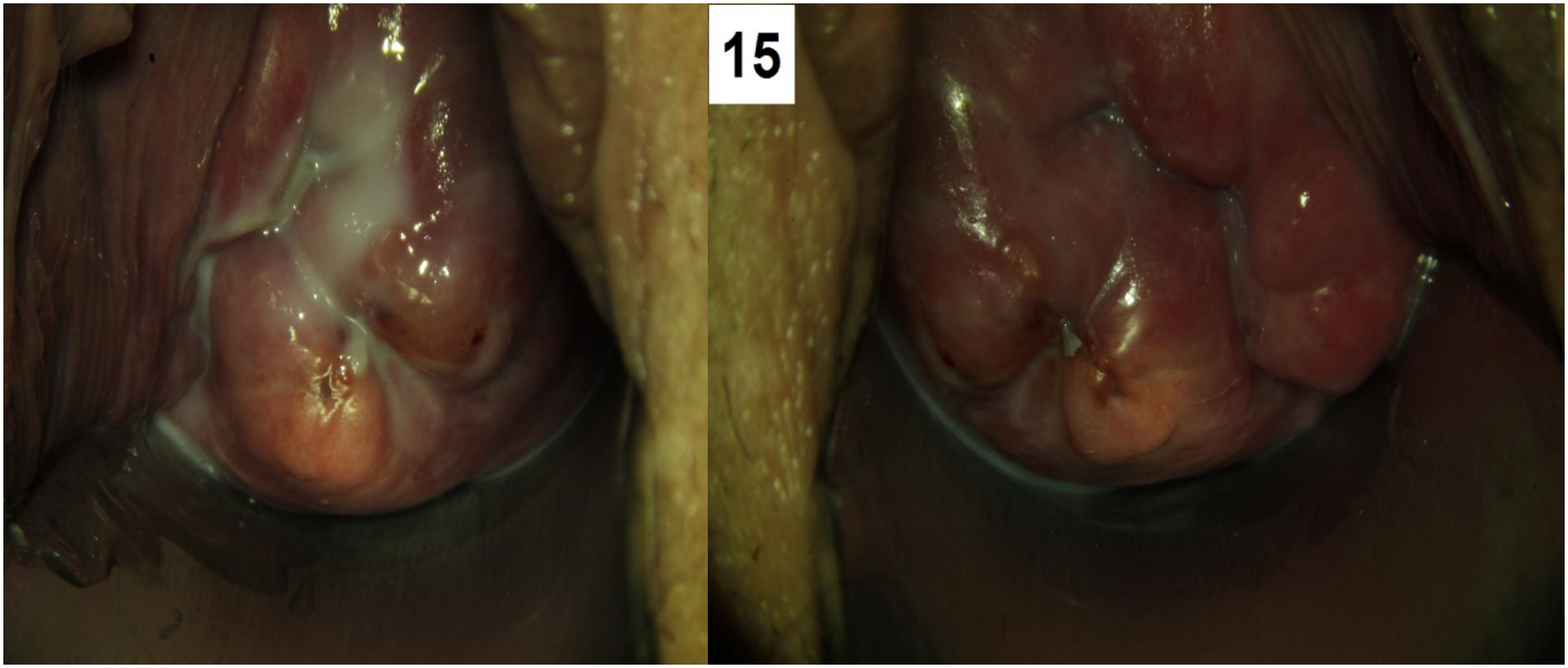

Nachuntersuchung 5 Wo p.p.

Sana Kliniken Berlin-Brandenburg

TVUS: Portio formiert

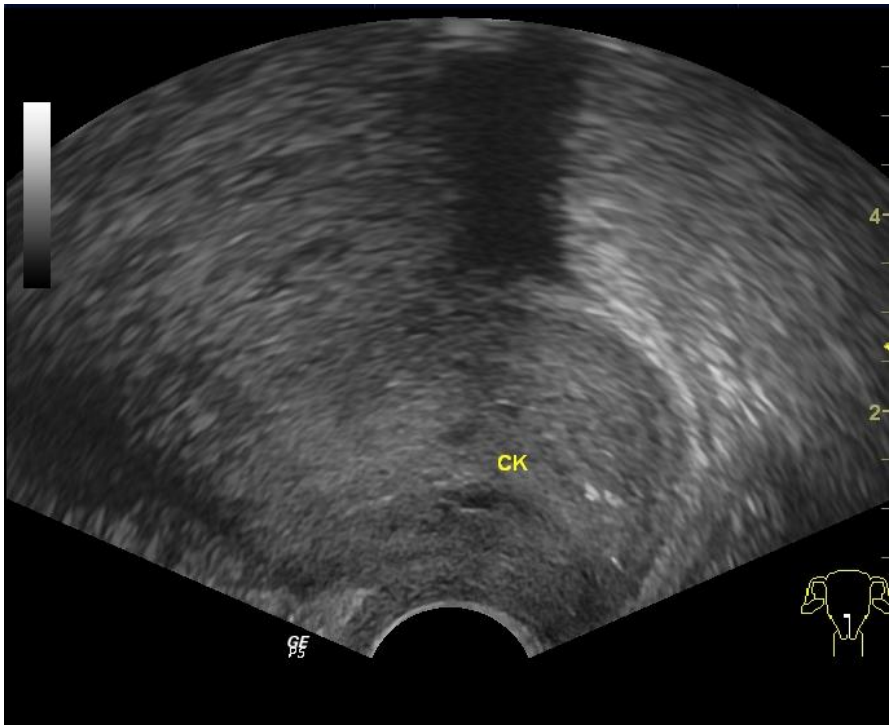

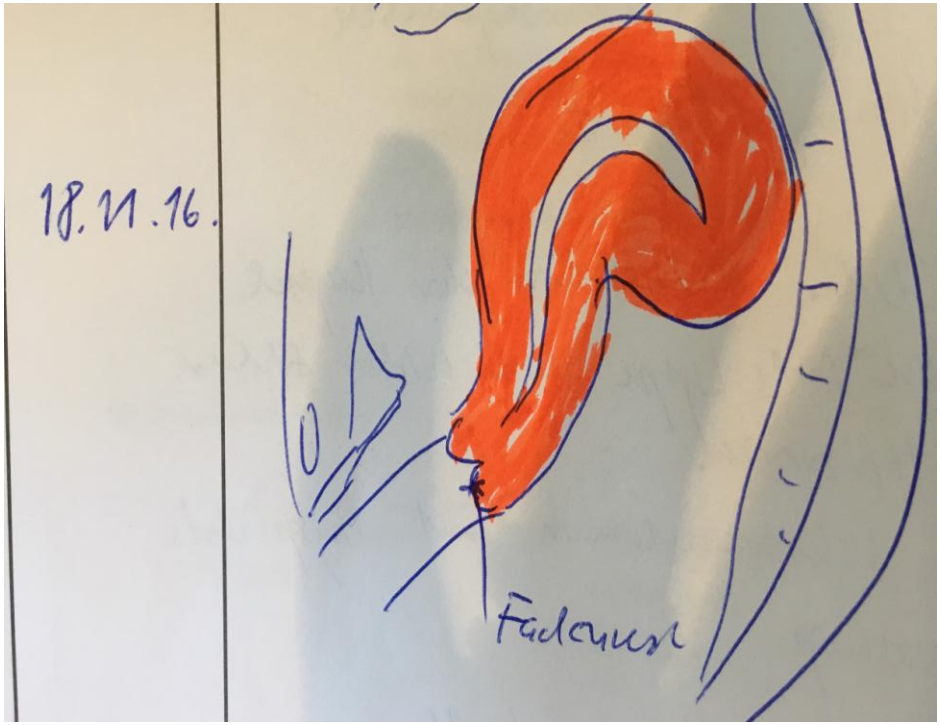

Nachuntersuchung 4 Mo p.p.

Sana Kliniken Berlin-Brandenburg

Nachuntersuchung 1 Jahr

Sana Kliniken Berlin-Brandenburg

Ambulante Verlaufskontrolle 1 Jahr nach Sectio:

Patientin bei Wohlbefinden, keine Beschwerden

Gynäkologische Untersuchung/Sonografie unauffällig

Familienplanung abgeschlossen

Hysterektomie empfohlen

Zusammenfassung

Sana Kliniken Berlin-Brandenburg

- Seltener, gutartiger mesenchymaler Tumor, mittleres Alter 50 Jahre
- Makroskopisch: gut begrenzt, weich, gelblich, keine Kapsel
- Mikroskopisch: homogenes proliferierendes Stroma, lockere Gefäße, keine Infiltration oder Invasion
- Immunhistologie: CD10, PR und ER positiv
- Symptome: keine, Blutung, abdominelle Beschwerden
- Diagnostik: HSK mit Abrasio/Biopsie, Sonografie, MRT
- DD: Leiomyom, Polyp, **low-grade Stromasarkom**
- Therapie: abdominelle Hysterektomie

Sana Kliniken
Berlin-Brandenburg

Vielen Dank für Ihre Aufmerksamkeit!

Literatur

Sana Kliniken Berlin-Brandenburg

- Prim. Univ. Prof. Dr. med. S. Lax (AT-Graz), Prof. Dr. med. h.c. D. Schmidt (Mannheim) (2009):
  Internationale Akademie für Pathologie, Lehrserie 183, Mesenchymale und gemischte Tumoren des Uterus
- S. F. Lax (2016):
  Neues in der WHO-Klassifikation 2014 der Tumoren des Corpus uteri
- C. S. Borg et al. (2015):
  Endometrial Stromal Nodule: A Rarity and a Pathological Challenge
- K. Ozaki et al. (2016):
  Magnetic resonance imaging of an endometrial stromal nodule
- M. L. Sánchez-Ferrer et al. (2015):
  Endometrial stromal nodule of the vaginal wall with a review of vulvovaginal endometrial stromal neoplasms.
- MD PhD S. Stemme et al. (2014):
  Diagnosis of Endometrial Stromal Tumors

Literatur

Sana Kliniken Berlin-Brandenburg

- F. Z. Fdili Alaoui et al. (2011):
  Endometrial Stromal Nudule: Report of a Case.
- L. Hoang et al. (2017):
  Endometrial stromal sarcomas and related neoplasms: new developments and diagnostic considerations.
- M. R. Nucci (2016):
  Practical issues related to uterine pathology: endometrial stromal tumors